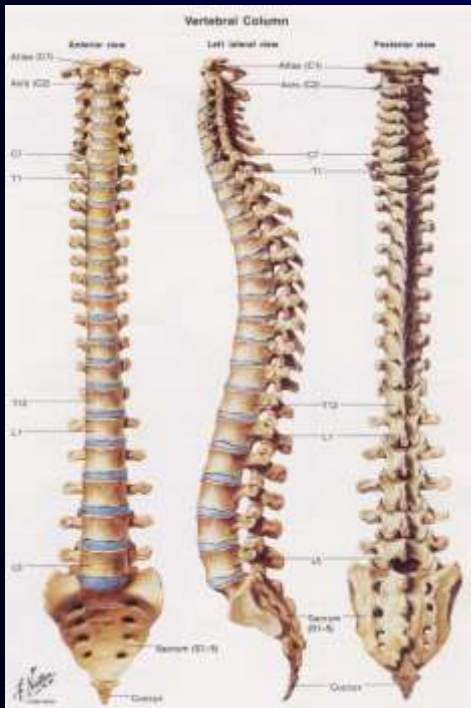

Lesões Traumáticas
da
Coluna Vertebral

Cadeira de Ortopedia - FML

Lesões da Coluna Vertebral

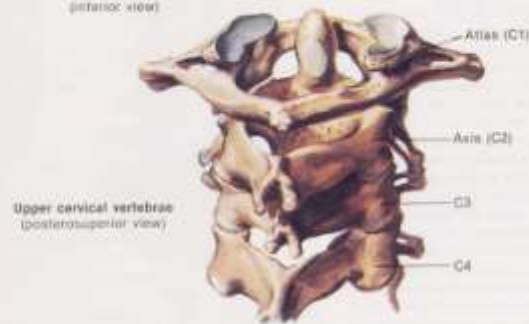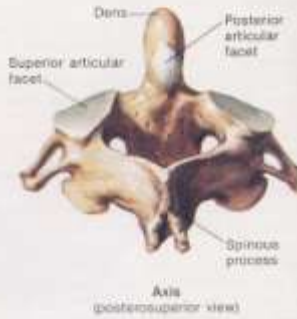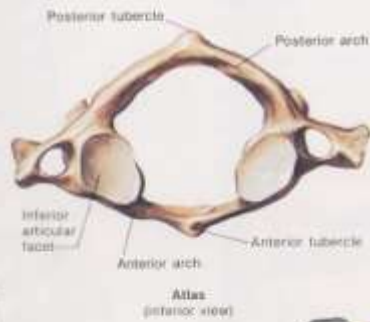
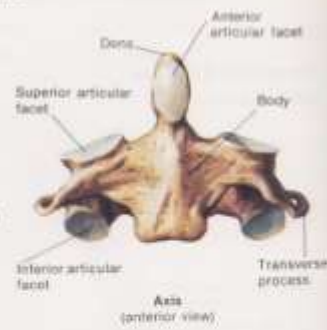
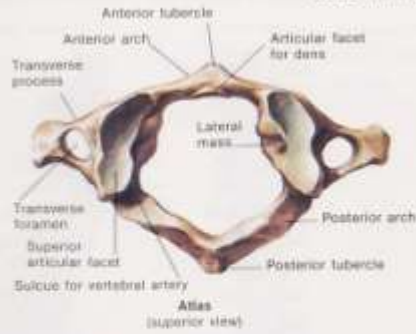


CONCEITO DE ESTABILIDADE

“Capacidade da coluna para resistir à sobrecarga fisiológica sem provocar irritação ou lesão da medula ou raízes, bem como capacidade para evitar o aparecimento de deformidades incapacitantes ou dor resultante de alteração estrutural”.

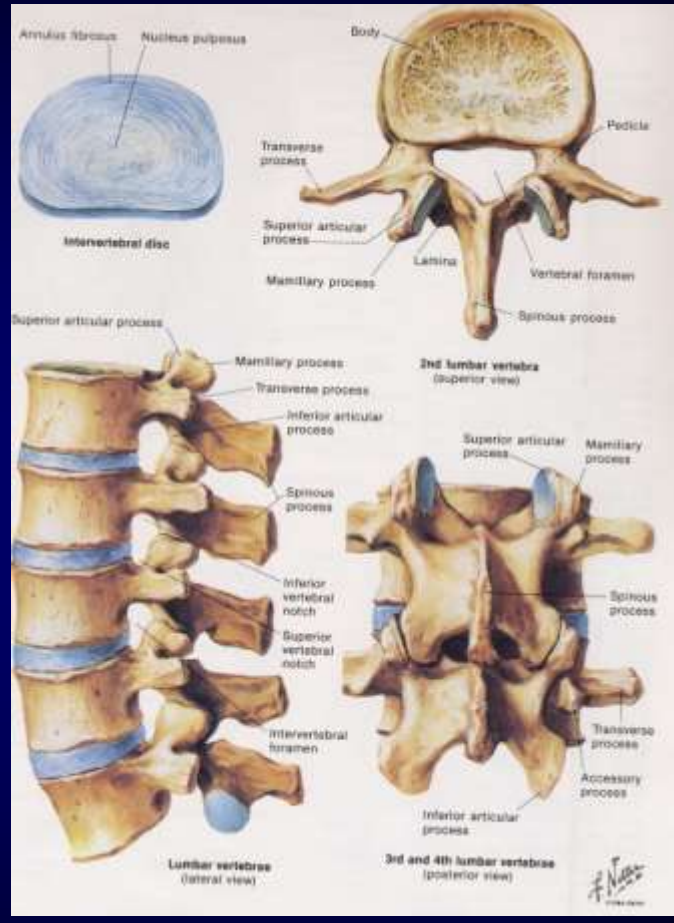
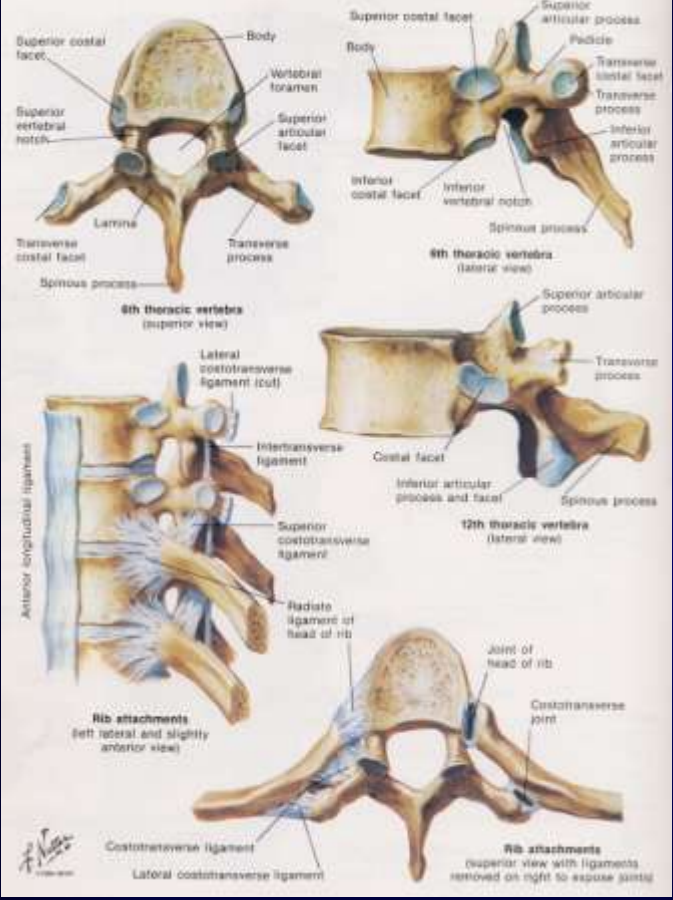
Lesão estável / lesão instável

Atlas and Axis



F. Netter
M.D.

Thoracic Vertebrae and Ligaments



Lesões da Coluna Vertebral

INTEGRIDADE NEUROLÓGICA

Integridade Neurológica

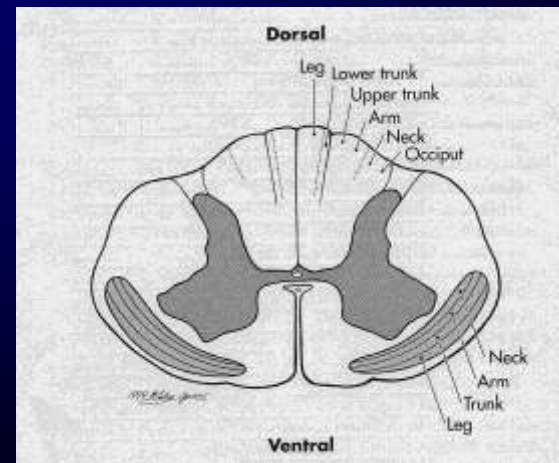
Lesão Neurológica

Lesão Completa / Lesão Incompleta

Lesões da Coluna Vertebral

INTEGRIDADE NEUROLÓGICA

- Choque Medular
- Choque Neurogénico
- Síndromas de Lesão Incompleta
 - Central
 - Cordonal ant./post
 - Brown Séquard
 - Lesão de Raiz

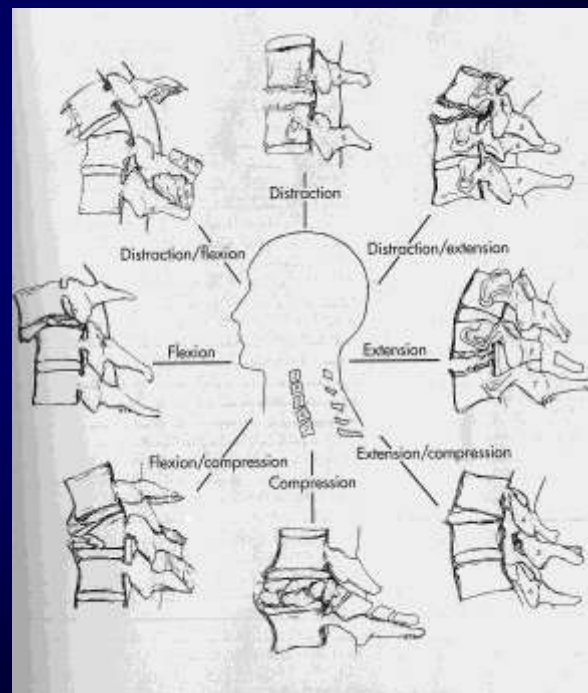


Lesões da Coluna Vertebral

MECANISMO DE LESÃO

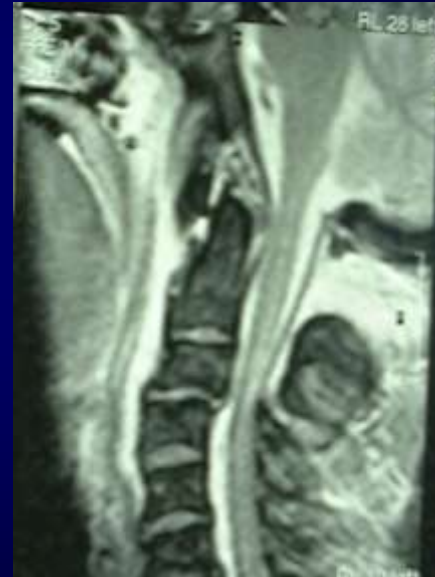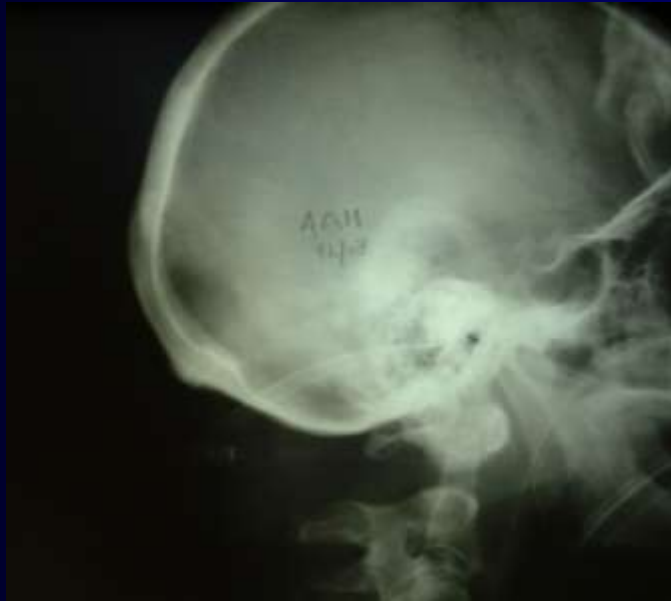Coluna Cervical

- Hiperextensão
- Flexão
- Flexão-Rotação
- Compressão
- Distracção



Lesões da Coluna Vertebral

MECANISMO DA LESÃO

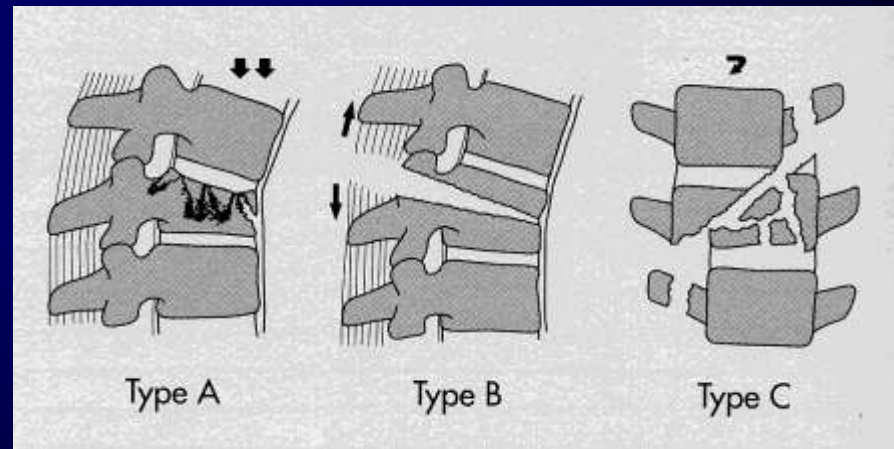


Lesões da Coluna Vertebral

MECANISMO DA LESÃO

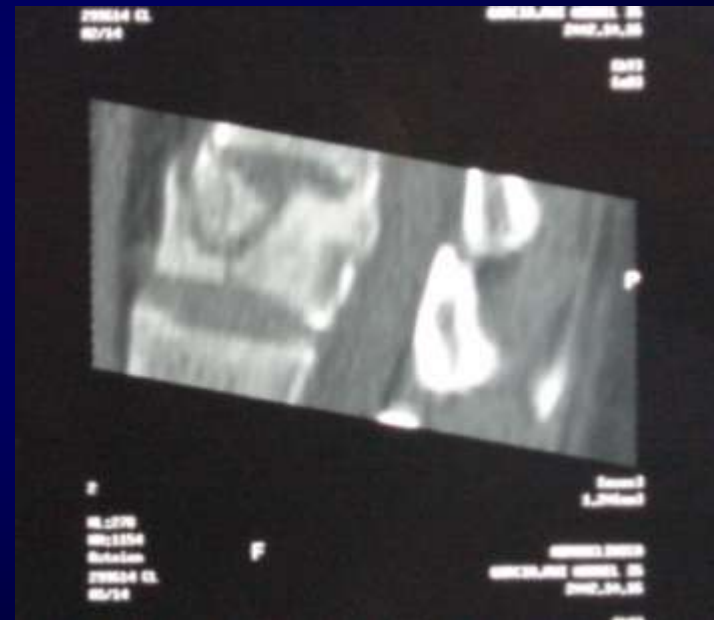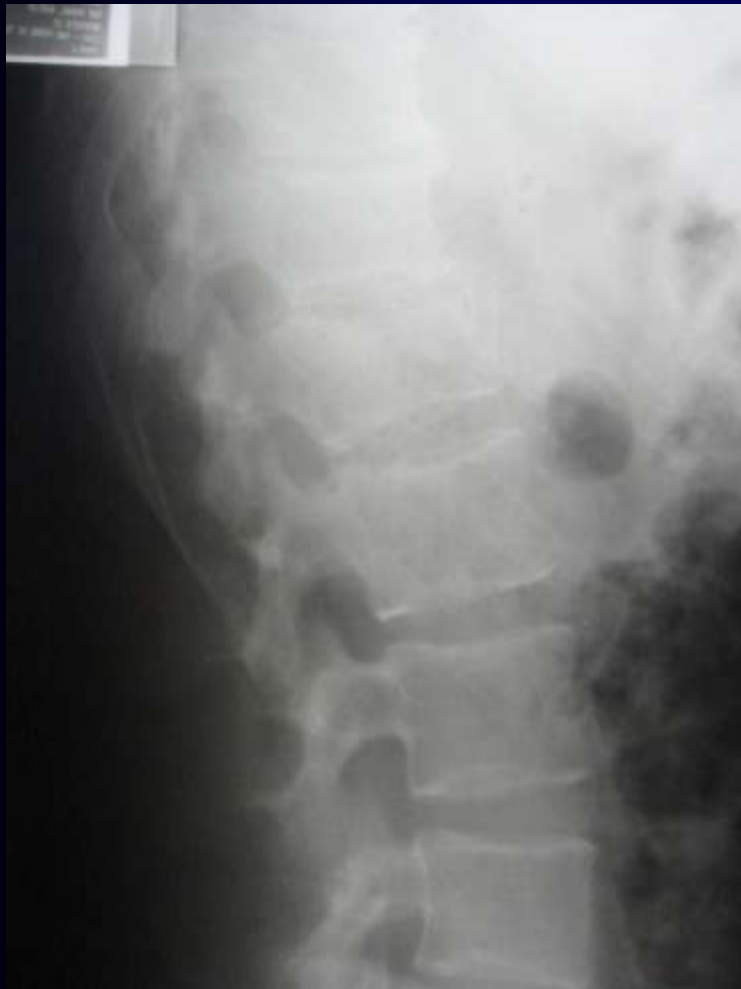Coluna Toracolombar

- Flexão
- Flexão-Rotação
- Compressão



Lesões da Coluna Vertebral

MECANISMO DE LESÃO



Lesões da Coluna Vertebral

DIAGNÓSTICO

- História Clínica – tipo de traumatismo

- Exame Clínico

 - Observação – TCE; TT; TA

 - Palpação – Coluna vertebral

 - Mobilizar? – Ex. Neurológico

Lesões da Coluna Vertebral

DIAGNÓSTICO

- Imagiologia

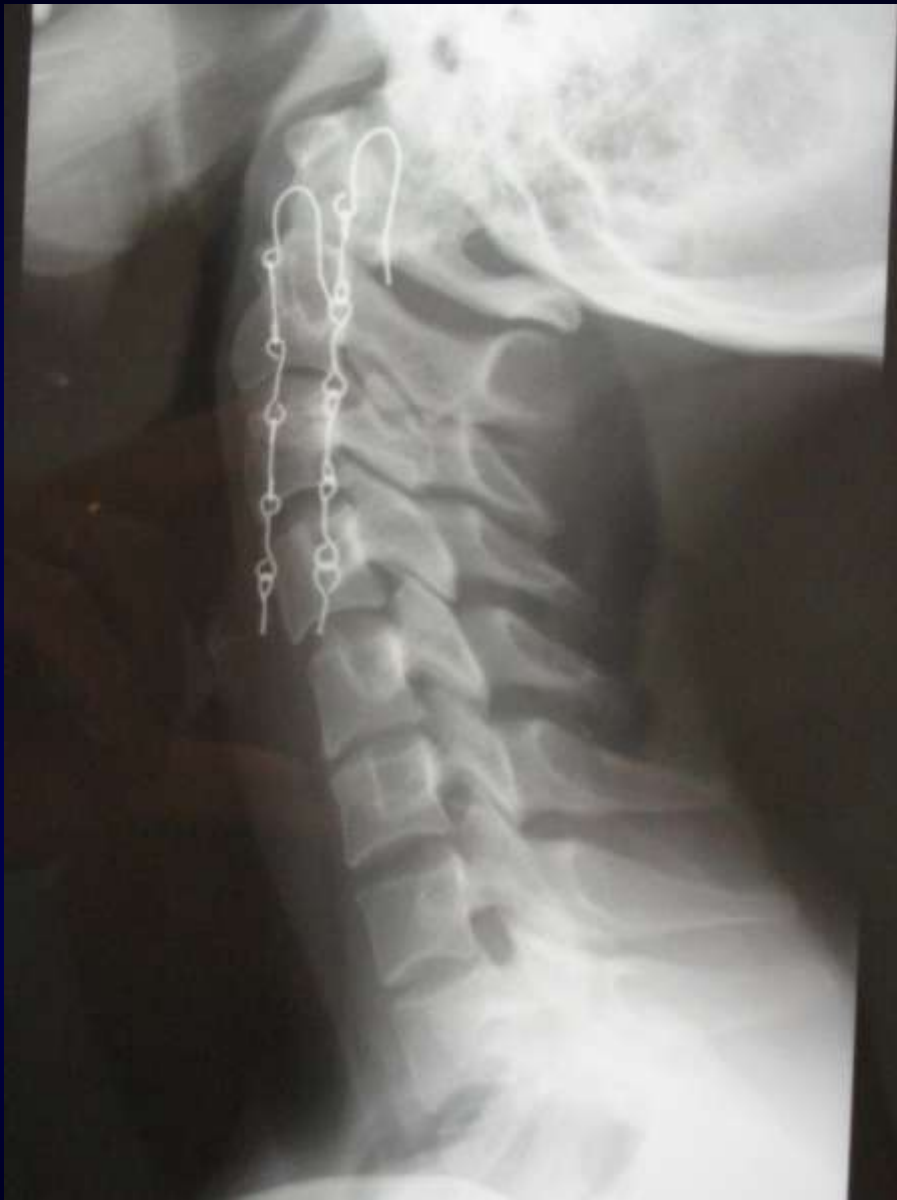RX

Coluna Cervical 3 planos

Coluna toracolombar 2 planos

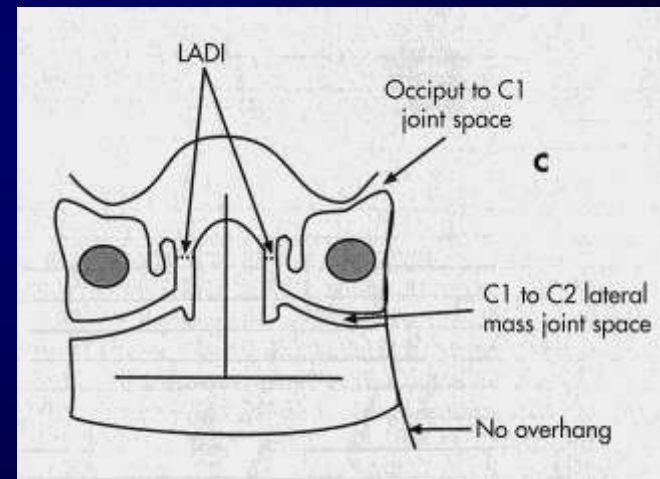
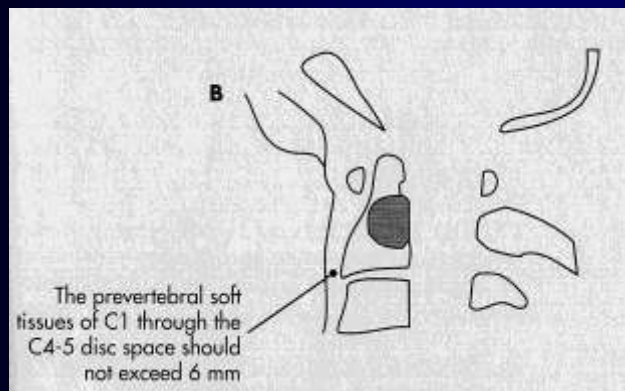
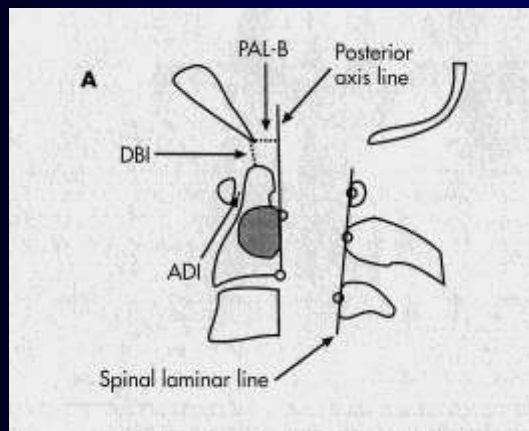
ATENÇÃO:

VISUALIZAÇÃO DE ZONAS DE CHARNEIRA

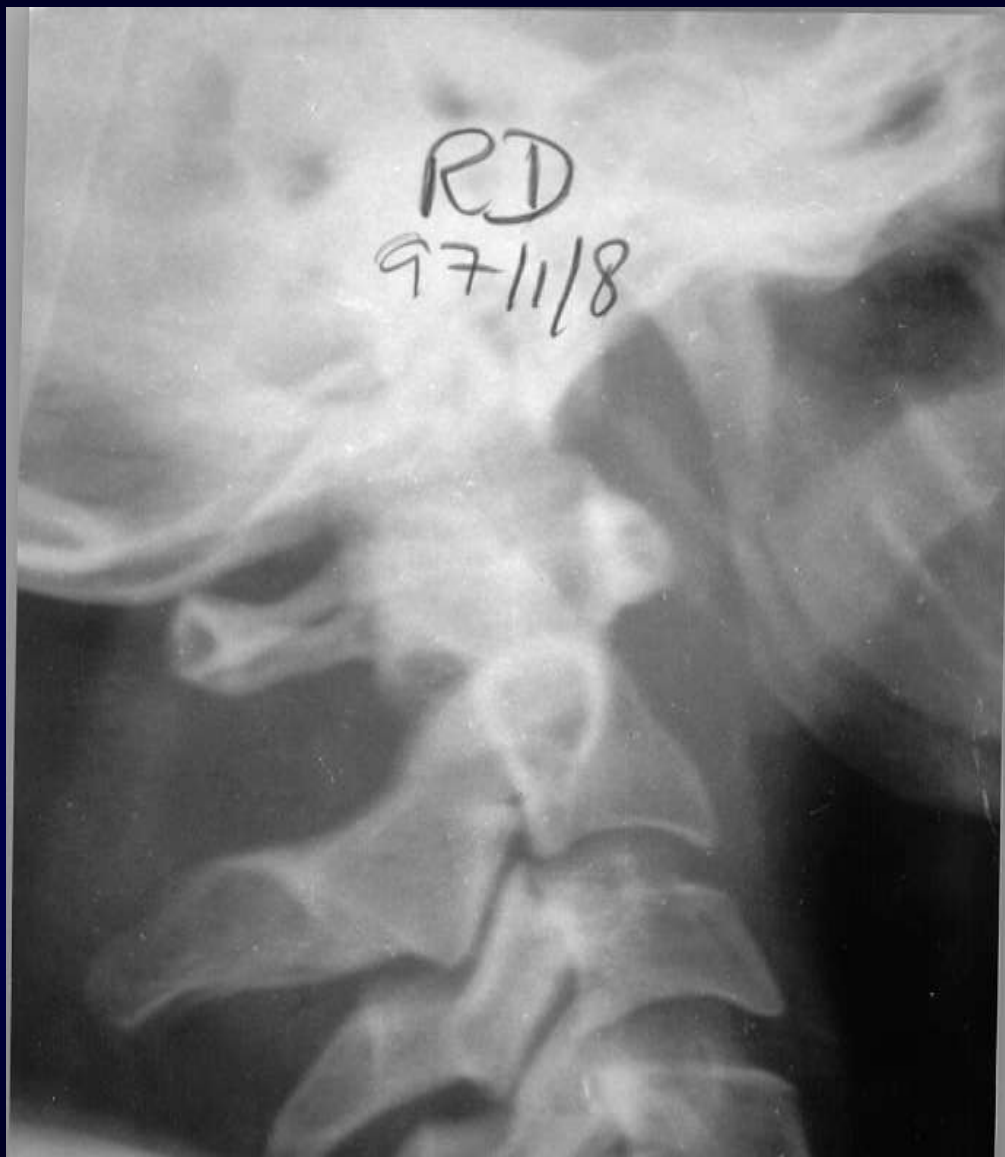

Lesões da Coluna Vertebral

DIAGNÓSTICO



RD
97/1/8



Lesões da Coluna Vertebral

DIAGNÓSTICO

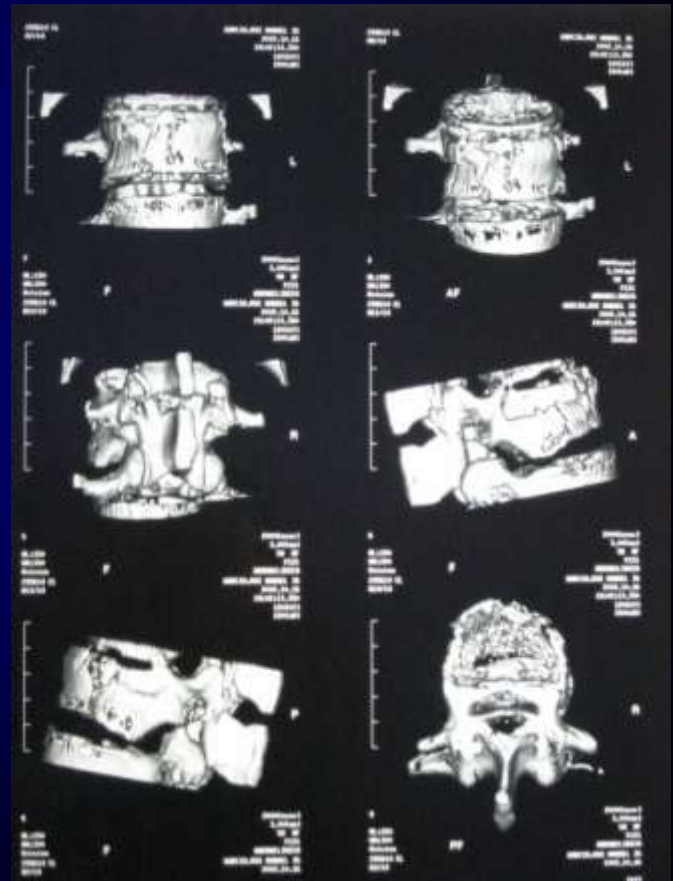
•Imagiologia

TAC?

RX NÃO ESCLARECEDOR

RX COM LESÃO E SUSPEITA DE INST.

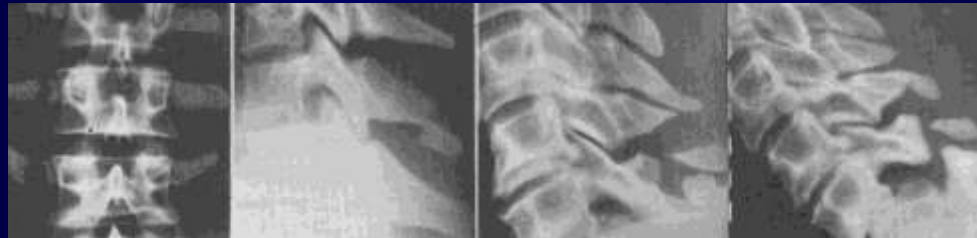LESÃO NEUROLÓGICA - **RM**



Lesões da Coluna Vertebral

LESÕES COLUNA CERVICAL

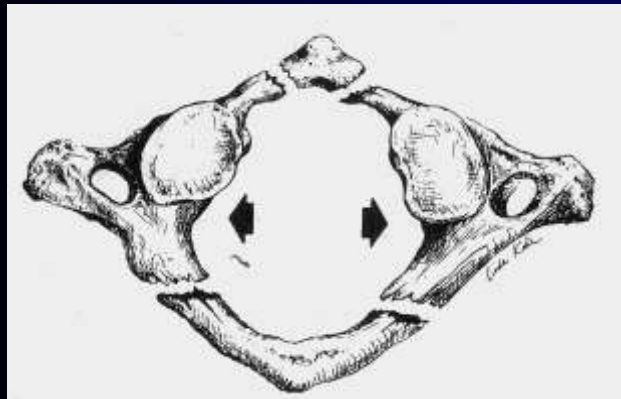
- ENTORSE CERVICAL – “WIPLASH”
- FRACTURAS AVULSÃO



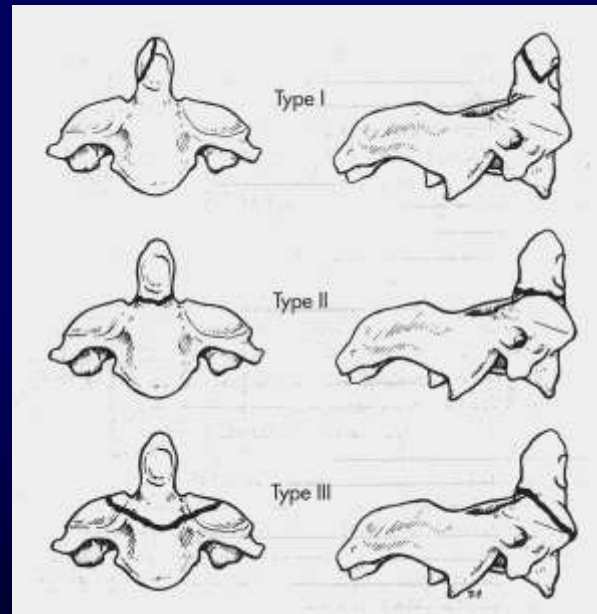
Lesões da Coluna Vertebral

LESÕES COLUNA CERVICAL

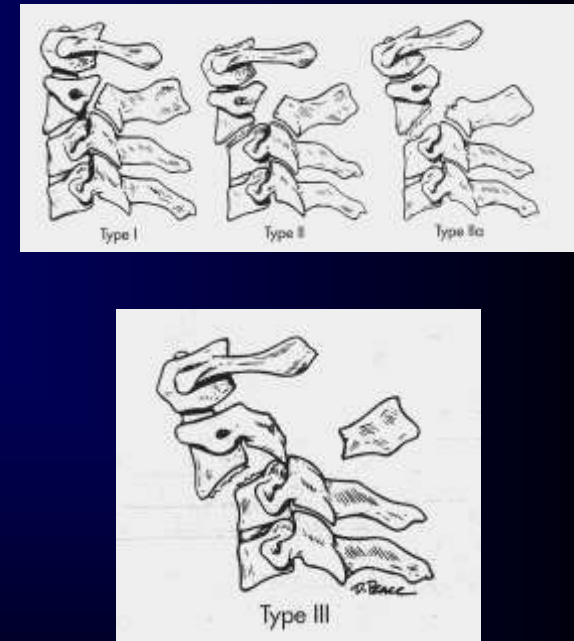
Fractura Jafferson

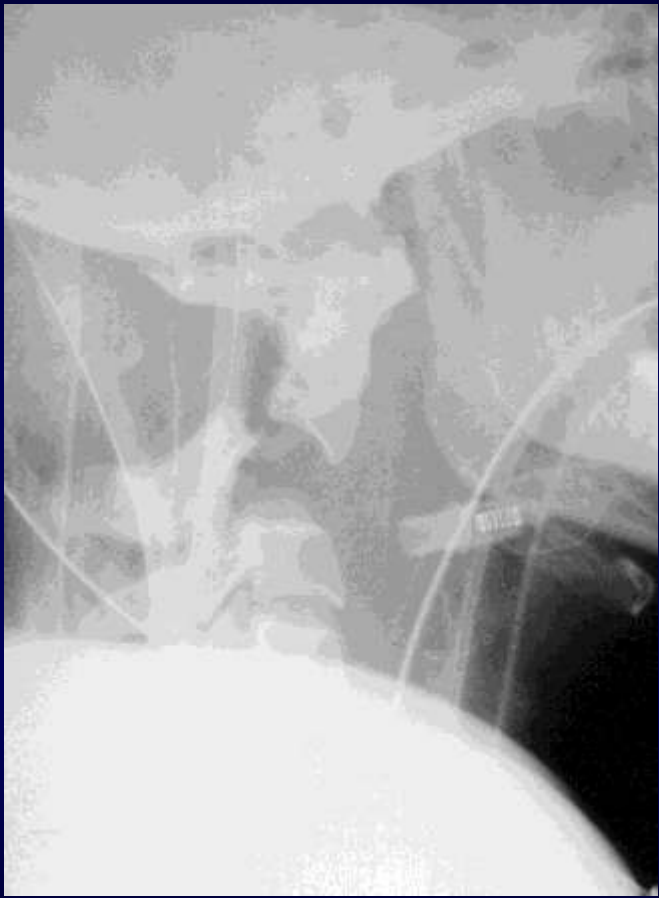

Fractura Odontóide



Fractura Hangman





Lesões da Coluna Vertebral

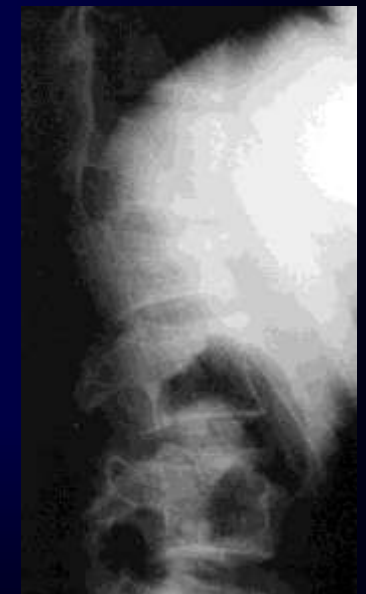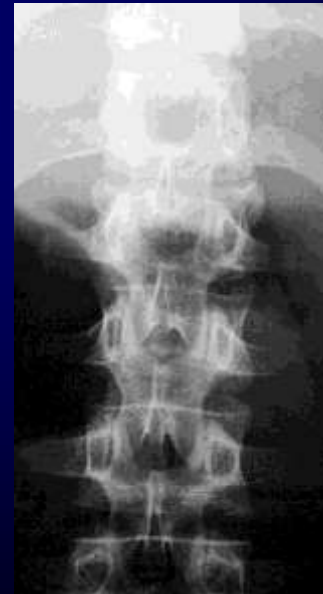LESÕES COLUNA TORACOLOMBAR

Fractura em flexão com compressão – Fractura em cunha

Fractura em flexão distracção

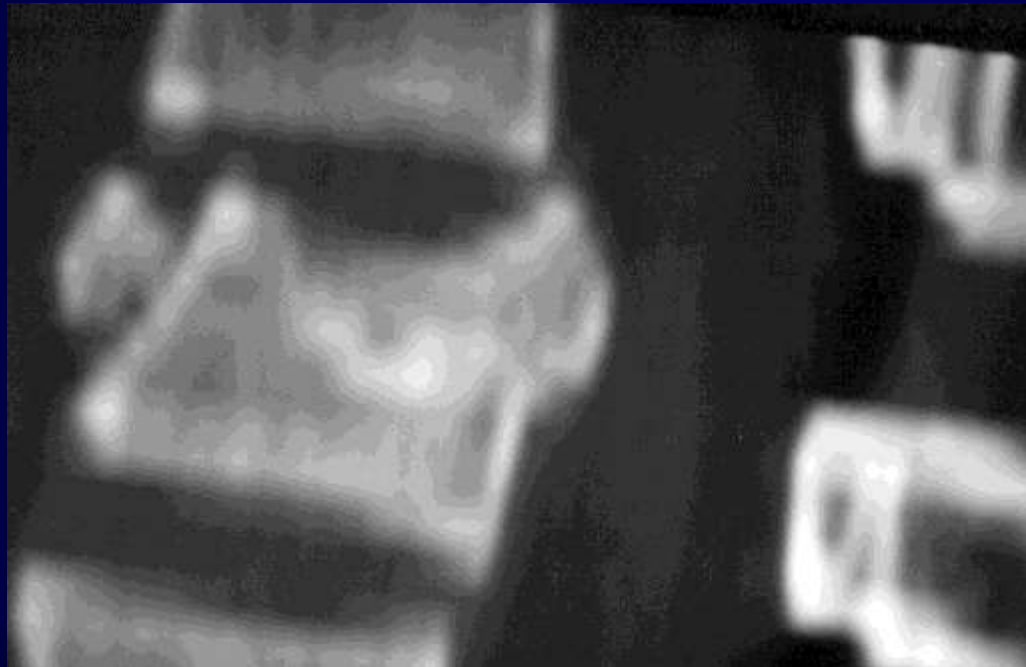
Fractura em compressão – “burst”

Fractura - luxação



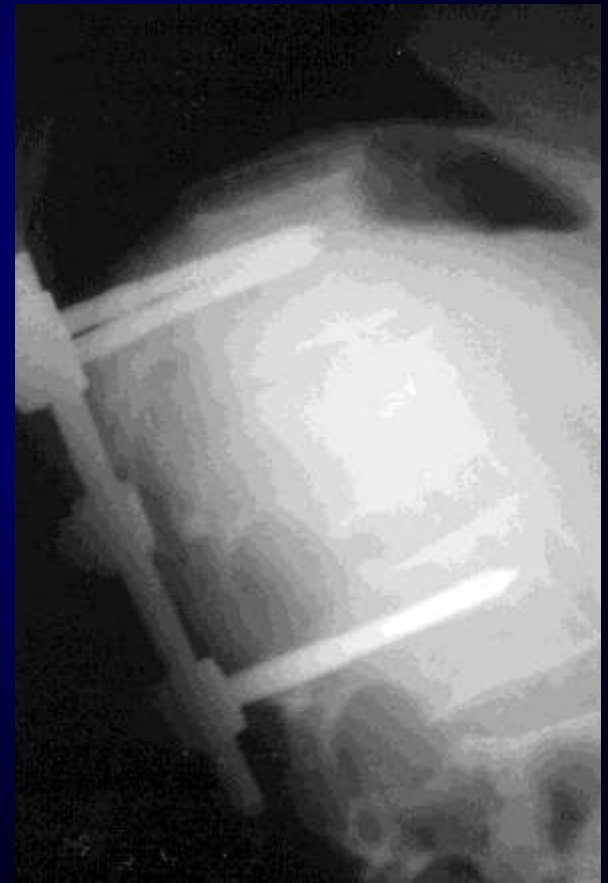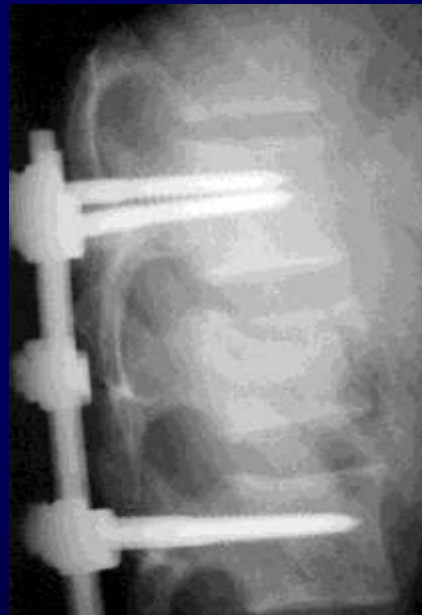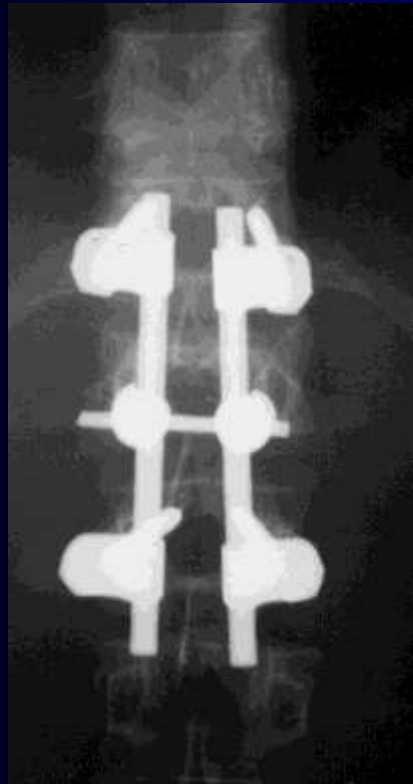
Lesões da Coluna Vertebral

LESÕES COLUNA TORACOLOMBAR



Lesões da Coluna Vertebral

LESÕES COLUNA TORACOLOMBAR



Lesões da Coluna Vertebral

Paraplegia / Tetraplegia

Lesões cutâneas

Infecções urinárias

Contracturas musculares

Osteopénia

Depressão