

SEMIOLOGIA em Reumatologia

João Eurico Cabral da Fonseca
Serviço de Reumatologia HSM
Disciplina Reumatologia FML

HISTÓRIA CLÍNICA- aspectos gerais

- IDENTIFICAÇÃO-profissão!
- COMO E QUANDO COMEÇOU A DOENÇA?
- COMO EVOLUÍU?
- RESPOSTA AOS TRATAMENTOS?
- REPERCUSSÃO FUNCIONAL?



HISTÓRIA CLÍNICA- DOR

- RITMO MECÂNICO/INFLAMATÓRIO
- TOPOGRAFIA
- ADITIVO/MIGRATÓRIO
- RIGIDEZ



HISTÓRIA CLÍNICA-

Manifestações sistêmicas


- FEBRE
- EMAGRECIMENTO
- ASTENIA
- PELE, OLHOS
- REVISÃO SISTEMAS



HISTÓRIA CLÍNICA-

Antecedentes pessoais

- TRAUMATISMOS
- TUBERCULOSE
- ANTECEDENTES GINECOLÓGICOS
- LEITE/CAFÉ/CHÁ/TABACO/ALCOOL



HISTÓRIA CLÍNICA-

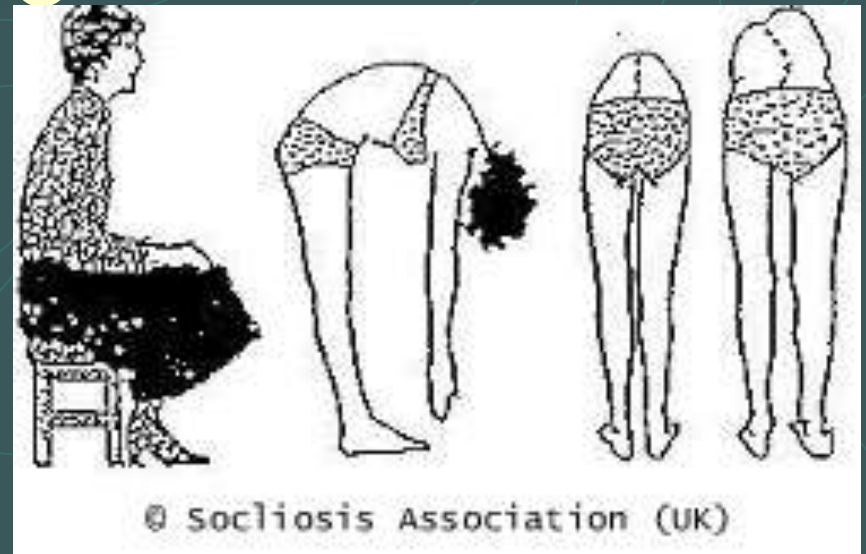Antecedentes familiares

- Psoríase
- Gota, EA, AR, LES, OA mãos
- Fraturas CF

EXAME OBJETIVO- Coluna vertebral

● EM PÉ-

- Curvaturas,
- Horizontalidade ombros,
- Horizontalidade omoplatas
- Horizontalidade cristas iliaca
- Teste Adams
- Escoliose equilibrada/desequilibrada
- Flexão/extensão/inclinação coluna lombar

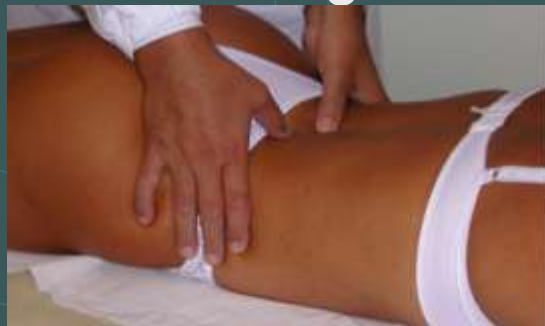

EXAME OBJETIVO- Coluna vertebral

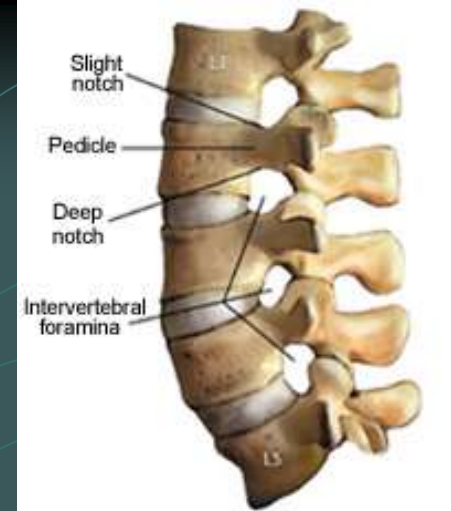● SENTADO-

- Flexão/extensão/inclinação/rotação cervico-dorsal
- Exploração segmentar- ap. espinhosas, IAP

● DEITADO- exame segmentar



Exame segmentar



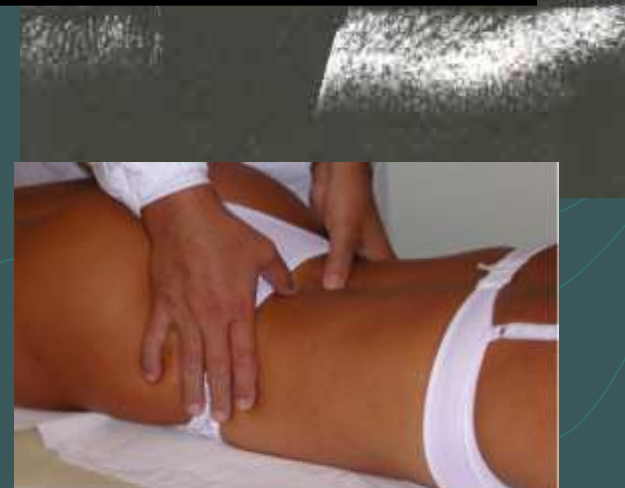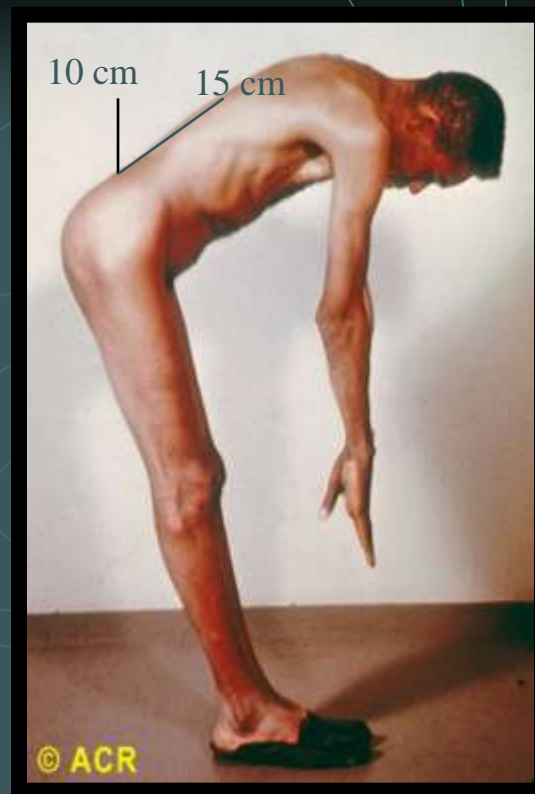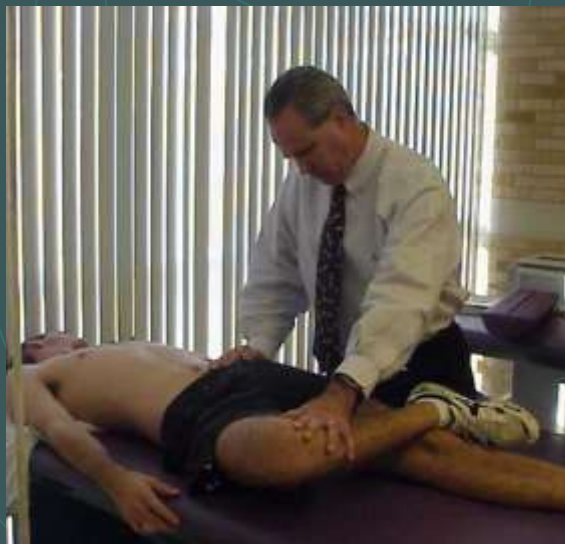EXAME OBJECTIVO- Coluna vertebral

● Provas SI:

Shober e “flecha” lateral

Manobras sacro-ilíacas

Fabere



Compressão SI

EXAME OBJETIVO- Coluna vertebral- Manobras

- Lasegue (MI e MS)
- Spurling
- Tracção cervical
- Exame neurológico




FIGURE 4. In the Spurling test, the patient extends the neck and then rotates and laterally bends the head to the same side while the examiner applies downward pressure to the top of the head. If this position, with or without pressure, reproduces radicular symptoms into the upper limb, a cervical radiculopathy is suggested.

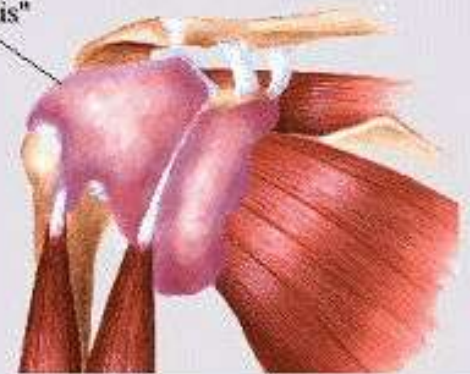EXAME OBJETIVO- Membro superior

● OMBRO

- Gleno-umeral
- Acromio-clavicular
- Bolsa sub-acromiodeltoideia
- Supra-espinhoso
- Longa porção bicipede

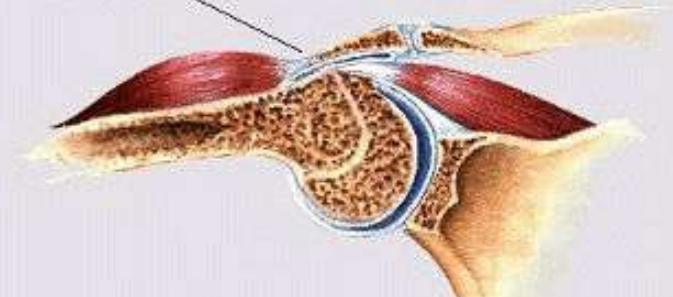
Inflamed Bursa

"Bursitis"



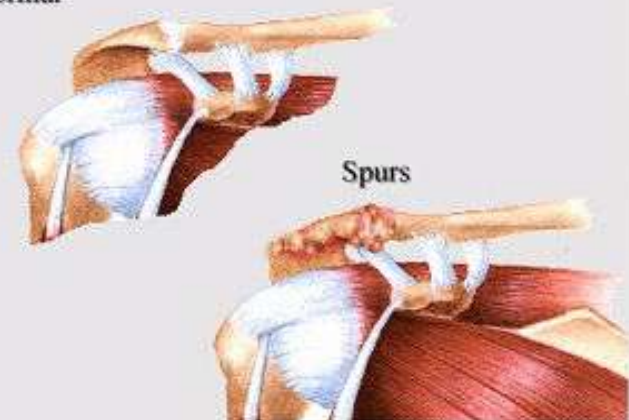Copyright MMG, Inc. 1996

Impingement



Copyright MMG, Inc. 1996

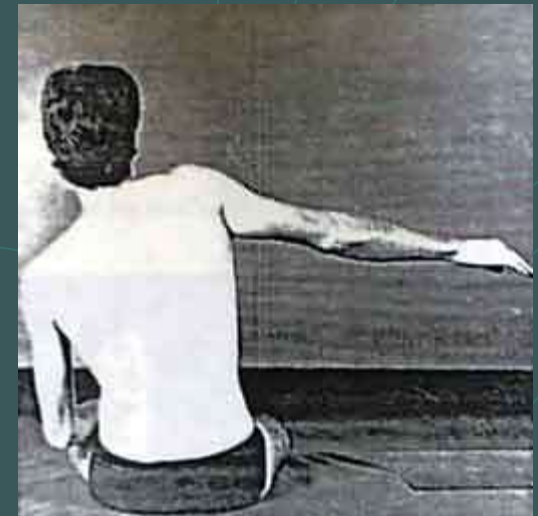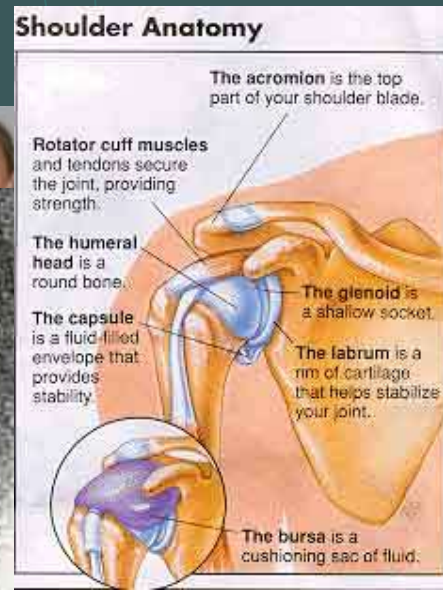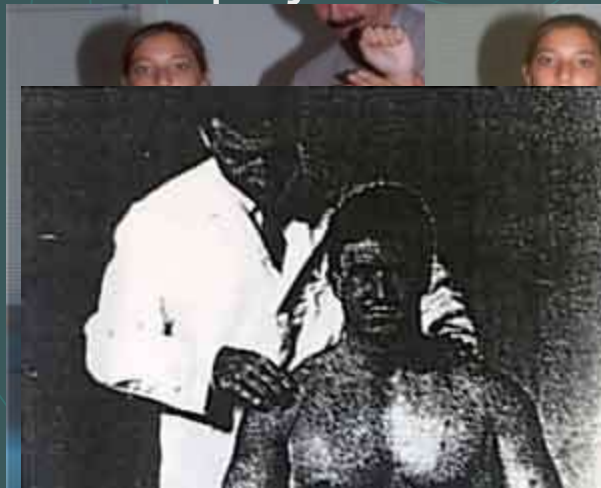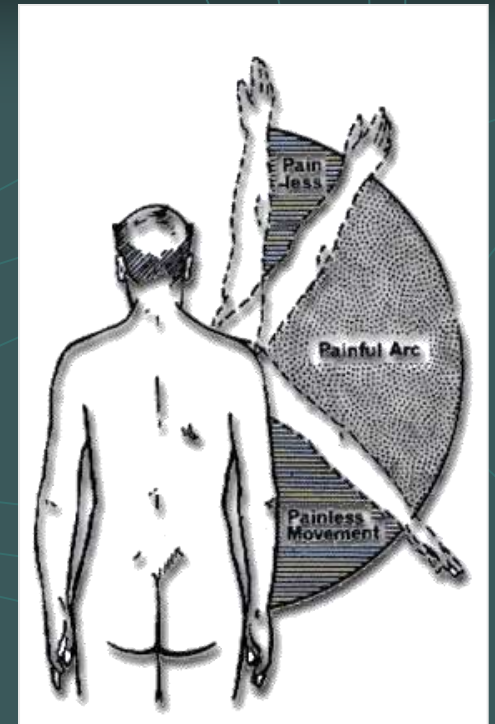
Normal



EXAME OBJETIVO- Membro superior

● OMBRO

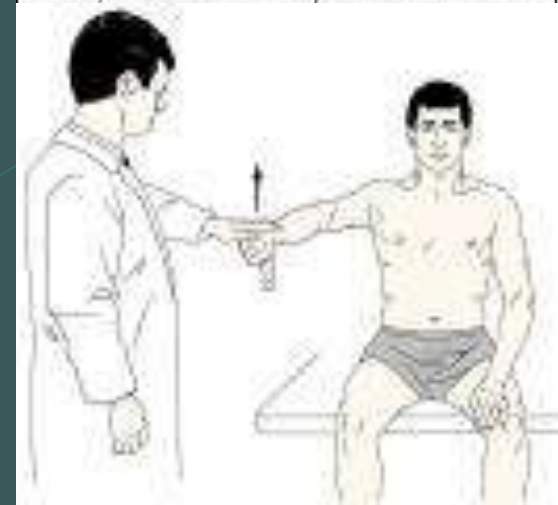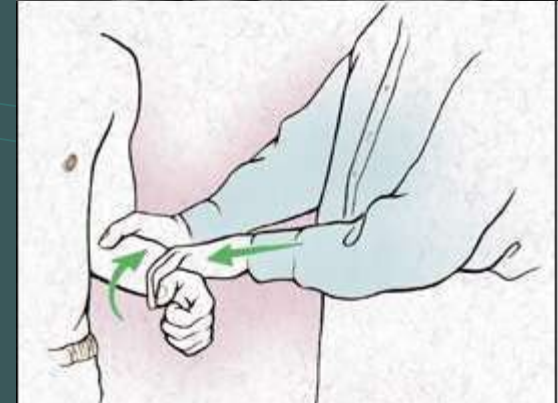
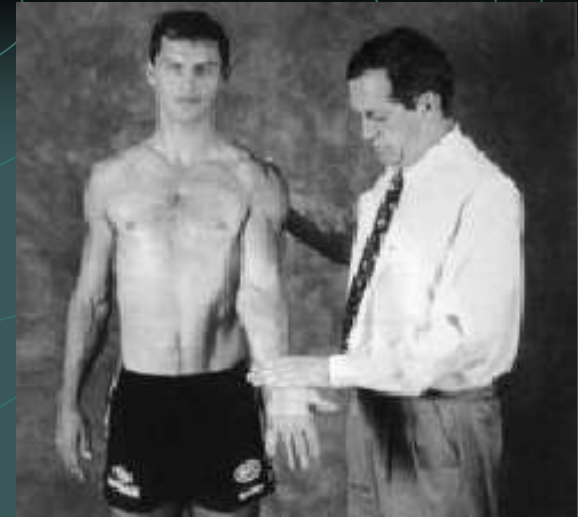- Abdução/adução
- Arco doloroso/rot coifa
- Flexão/extensão/rotação
- Palpação



EXAME OBJETIVO- Membro superior

● OMBRO

- Palm-up/Speed
- Yergason
- Jobe



EXAME OBJETIVO- Membro superior

● COTOVELO

- Flexão/extensão/pronação/supinação
- Epitrocleíte/epicondilite/bursite olecraneana
- “flexo”

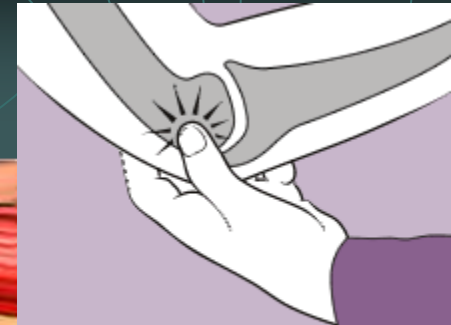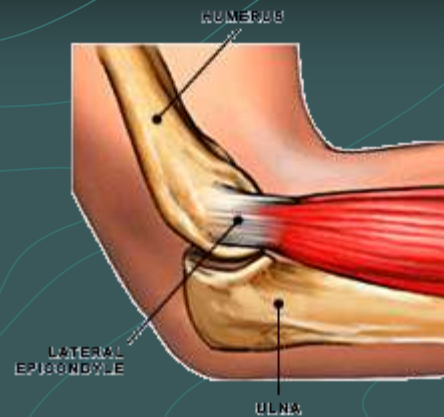

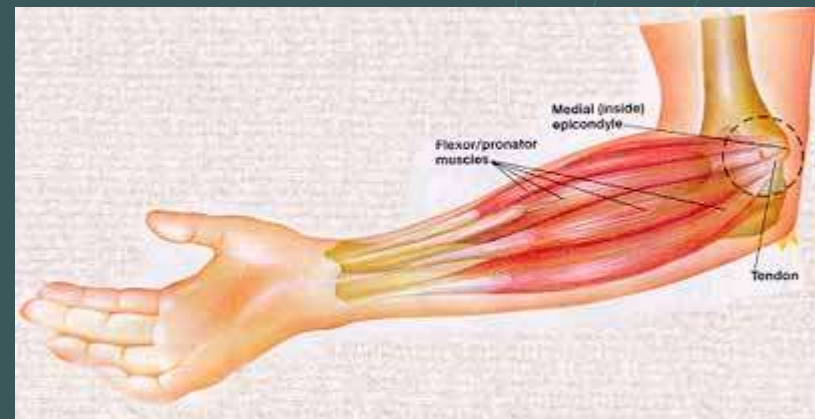
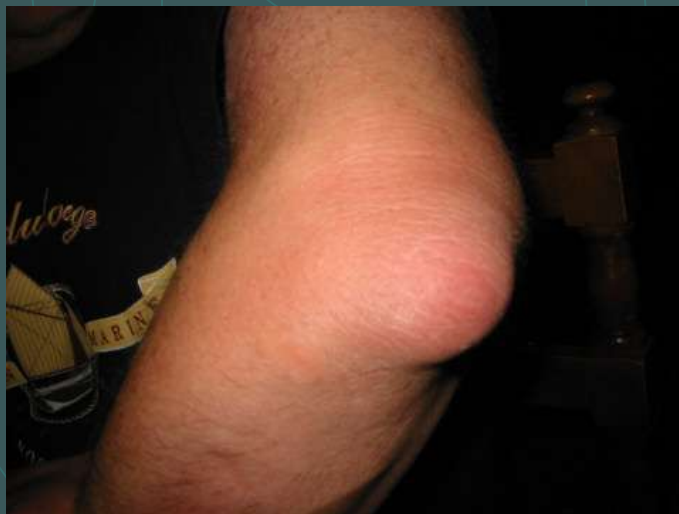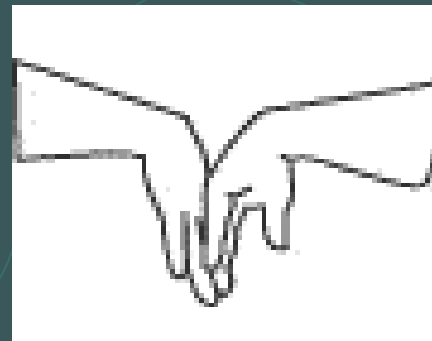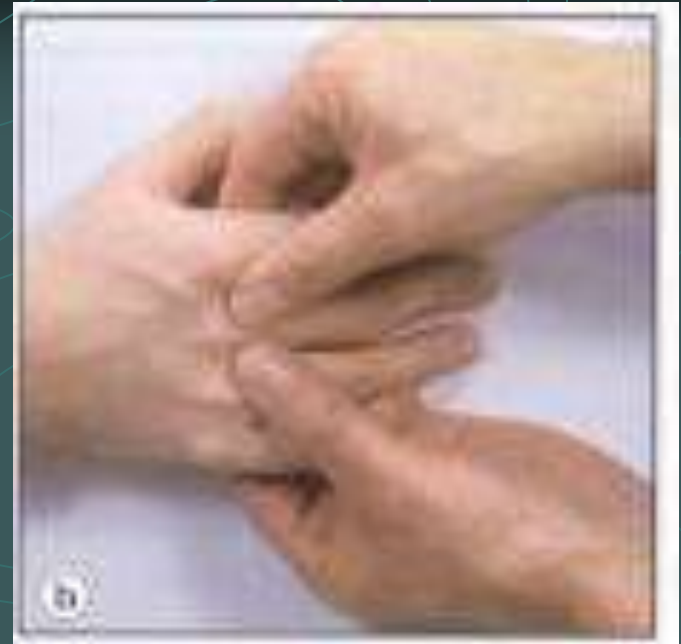Figure 1. Tenderness in this bony area (the lateral epicondyle) is a sign of tennis elbow.



EXAME OBJETIVO- Membro superior

● MÃO

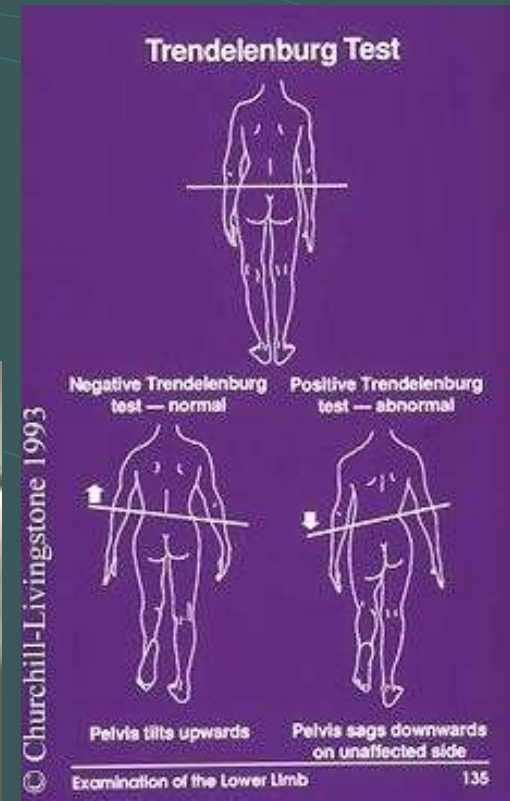
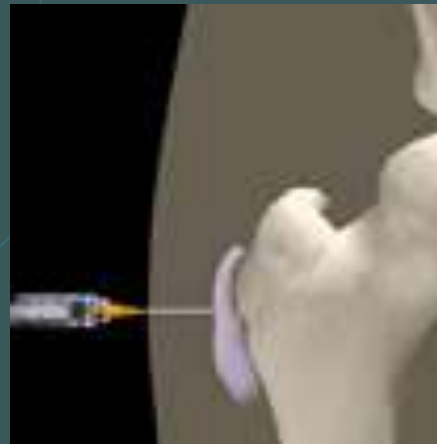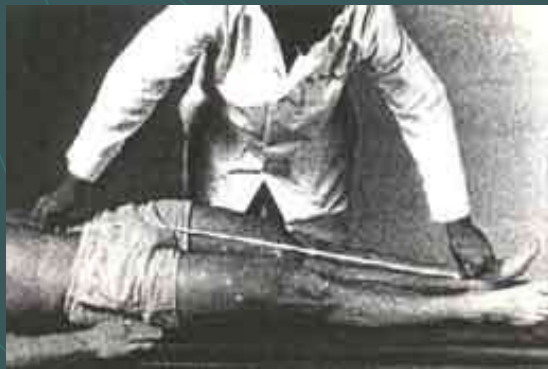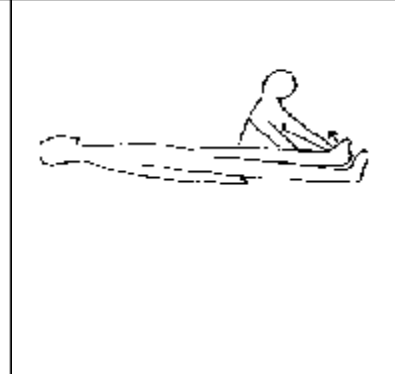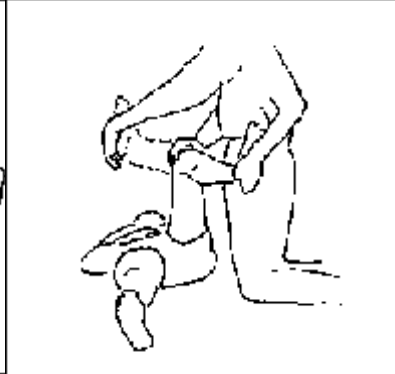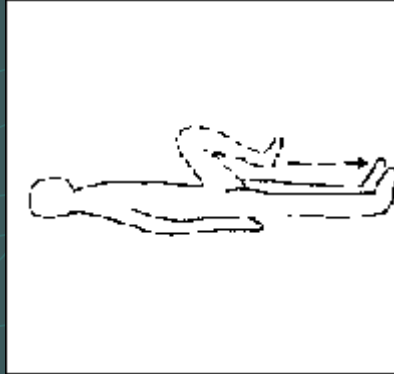
- Flexão/extensão
- Palpação punho/MCF/IF
- Tinel/Phalen/Finkelstein



EXAME OBJETIVO- Membro inferior

● ANCA

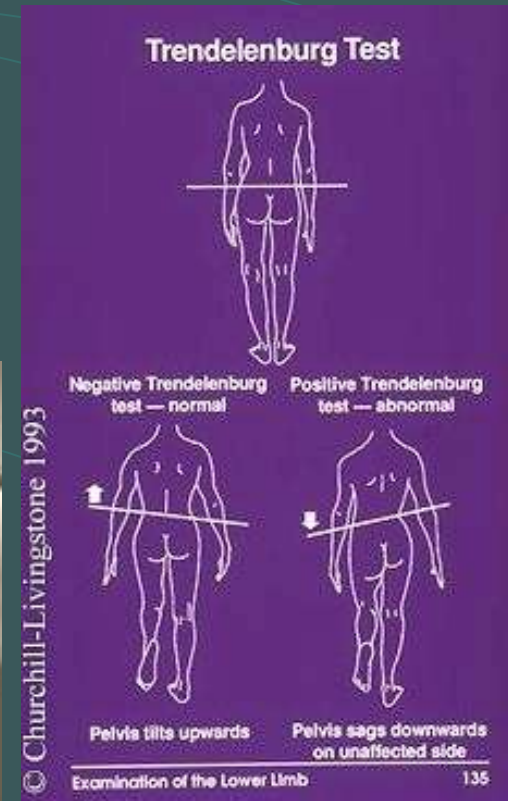
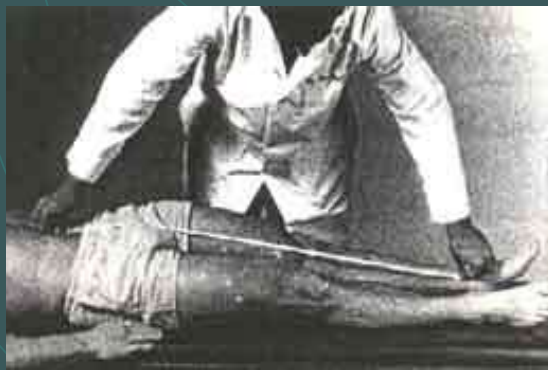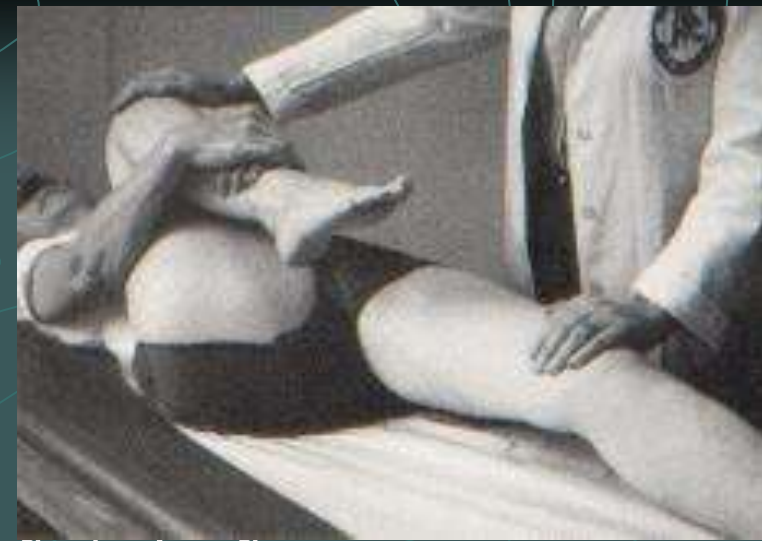- Flexão/extensão/rotação/abdução/adução
- Teste Thomas (flexo anca)
- Prova Trendelenburg
- Medição MI (EIAS-MI)
- Grande trocanterite



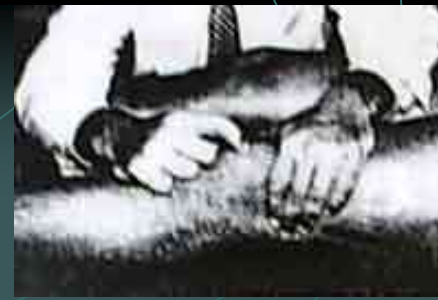EXAME OBJETIVO- Membro inferior

● ANCA

- Flexão/extensão/rotação/abdução/adução
- Teste Thomas (flexo anca)
- Prova Trendelenburg
- Medição MI (EIAS-MI)
- Grande trocanterite

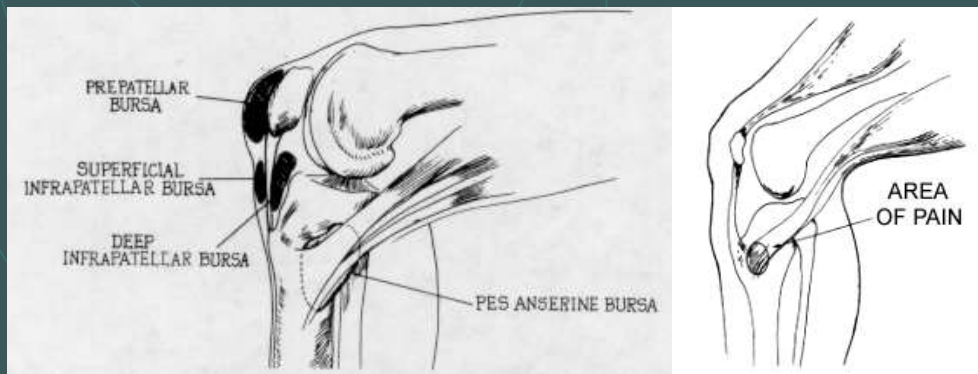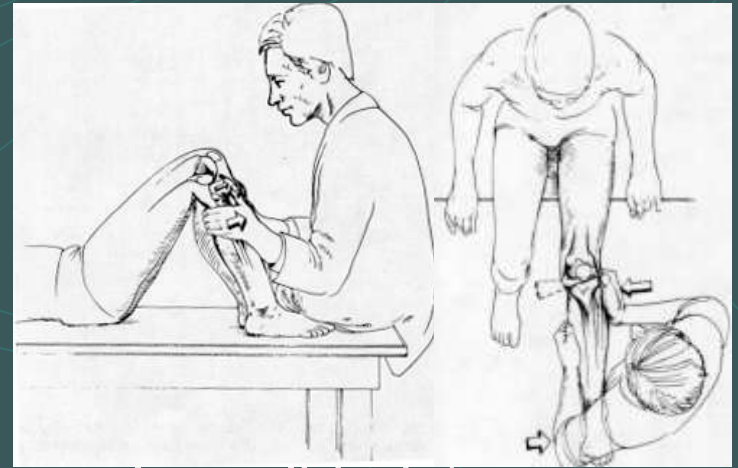


EXAME OBJECTIVO- Membro inferior



● JOELHO

- Flexão/extensão/rotação
- Choque rótula
- Estabilidade ligamentar (gaveta e lateralidade)
- Teste Apley
- Bursite anserina e bursite pre-patelar



EXAME OBJETIVO- Membro inferior

- Tibio-társica e pé
 - Flexão plantar/dorsal
 - Eversão/inversão
 - Podoscopia
 - Metatarsalgias
 - Fasceíte plantar
 - Tenosinovite tibiais posteriores e peroneais

