

# Caso Clínico

Pediatria II

Regente: Prof. Dr. Paulo Ramalho

Departamento da Família e da Criança

Unidade de Nefrologia Pediátrica

Assistente: Dra Rosário Stone

Ana Barros, Giada Mastrangeli, Gonçalo Figueiredo,  
Hugo Fernandes, Joana Aquino, Luis Oliveira, Mafalda  
Pama, Márcio Madeira, Sara Rodrigues, Sara Santos,  
Sofia Narciso

# Identificação

- Matilde L.
- 5 anos
- Sexo feminino
- Raça Caucasiana
- Natural e Residente em Lisboa

# Antecedentes Pessoais

- Nasceu de parto de termo eutócico. Sem intercorrências perinatais.
- Gestação espontânea, vigiada e sem intercorrências.
- Somatometria adequada á idade.
- Nega infecções prévias, alergias ou internamentos.
- Plano de Vacinação actualizado.

# Antecedentes Familiares

- Mãe asmática
- Avó materna com Neoplasia da Mama
- Restante família saudável

# Antecedentes Sociais

- Índice de Graffar: 9 pontos – **Classe I**
  - **Profissão:** 1º grau
  - **Nível de instrução:** 1º grau
  - **Fontes de rendimento familiar:** 3º grau
  - **Conforto do alojamento:** 2º grau
  - **Bairro onde residem:** 2º grau
- Boa rede de suporte social e familiar
- Irmã, 7 anos, com acompanhamento psicológico há 6 meses

# Hospital Distrital de Beja

29 de Dezembro de 2008

- Febre alta
- Vómitos alimentares
- Prostração
- Rash petequiral

Terapêutica



- Bólus de volume
- Suporte Inotrópico
- Plasma fresco congelado
- Ceftriaxone em dose meníngea

# UCIPED HSM

**D1** - 29 de Dezembro de 2008

Exame Objectivo

- Lúcida
- Rash petequial em evolução
- Taquicárdia
- Hipotensão
- Anúria
- Polipneia
- Ausência de sinais meníngeos

ECD

**Punção lombar:**

- Líquido límpido
- Células ↑ com predomínio de PMN

**Hemocultura e Líquor**

- Neisseria meningitidis*

```
graph TD; A["Exame Objectivo"] --> D["Sépsis Meningocócica com Meningite"]; B["ECD"] --> D;
```

Sépsis Meningocócica com Meningite

# Evolução durante o internamento

## Infecção

5 dias Ceftriaxone  
3 dias Piperacilina + Tazobactam  
14 dias Vancomicina  
12 dias Meropeneme  
10 dias de Amicacina e Fluconazol

## Lesão Renal Aguda

**D1-D18** Manteve anúria  
• **D30** Diagnóstico de HTA  
• Eco renal detectou:  
• Diminuição bilateral do volume renal

Terapêutica



• Fez HDFCVV de **D1** a **D11**  
• Passou a diálise peritoneal de **D11** a **D21**  
• Amlodipina e Atenolol  
• Resina permutadora de iões  
• Carbonato de cálcio

# Evolução durante o internamento

Falência Supra-renal aguda

**D12** Prova de Synacthen com ACTH  
Insuficiência supra-renal aguda

Terapêutica

D12 Início Hidrocortisona  
D26 Início de desmame

Hematológico

**D48** CID com coagulopatia de  
consumo  
Anemia

Terapêutica

Plasma fresco  
Darbepoietina

# Evolução durante o internamento

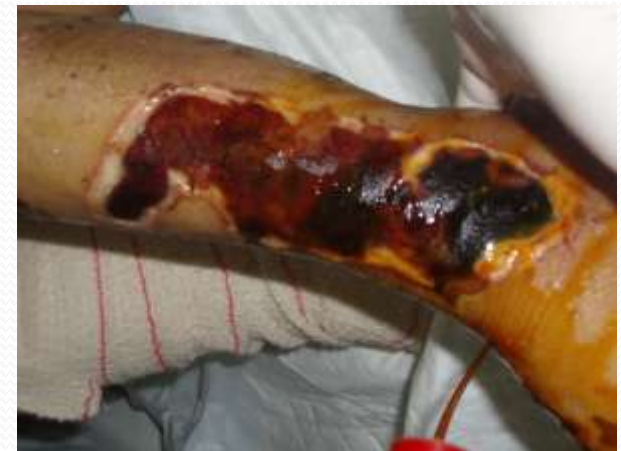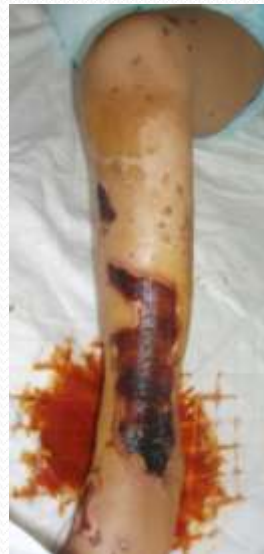## D24 Necrose cutânea e muscular

- Perna e pé esquerdos
- Coxa, perna e pé direitos
- Braço e ombro direitos
- Mão e antebraço esquerdos

- Alteração da marcha

Terapêutica

Desbridamento cirúrgico, sob anestesia geral, com excisão de músculos e enxerto de pele parcial em selos



# Evolução durante o internamento

## **D60**

- Alta Clinicamente estável
- Manteve Insuficiência Renal com diurese conservada e tratamento conservador

## Após a Alta

Consulta no hospital de dia, até 16 Março, altura em que reinicia diálise

## D117 - 23 de Abril 2009

Prostração  
Dor abdominal ligeira  
Sem febre



Peritonite



E.O.:

- Edema na zona de inserção do catéter
- Diminuição do débito do catéter peritoneal para 40 mL com líquido turvo

- Obstrução de catéter de diálise
- Peritonite bacteriana a *Streptococcus sanguinis*

➤ ECD

Leucocitose com neutrófilia

Função renal: Ureia 165 mg/dl Creatinina 5,8 mg/dl PCR 4,7 mg/dl

➤ Terapêutica



Antibioticoterapia →  
• Cefuroxima  
• Ceftazidima

Substituição do catéter de diálise

## D139 15 de Maio de 2009

Alta para domicílio



- ✓ Diálise peritoneal
- ✓ Diuréticos
- ✓ Bicarbonato de sódio
- ✓ Carbonato de cálcio
- ✓ Resina permutadora de iões
- ✓ Darbepoietina
- ✓ Amlodipina e atenolol
- ✓ Dieta com restrição de sal e potássio

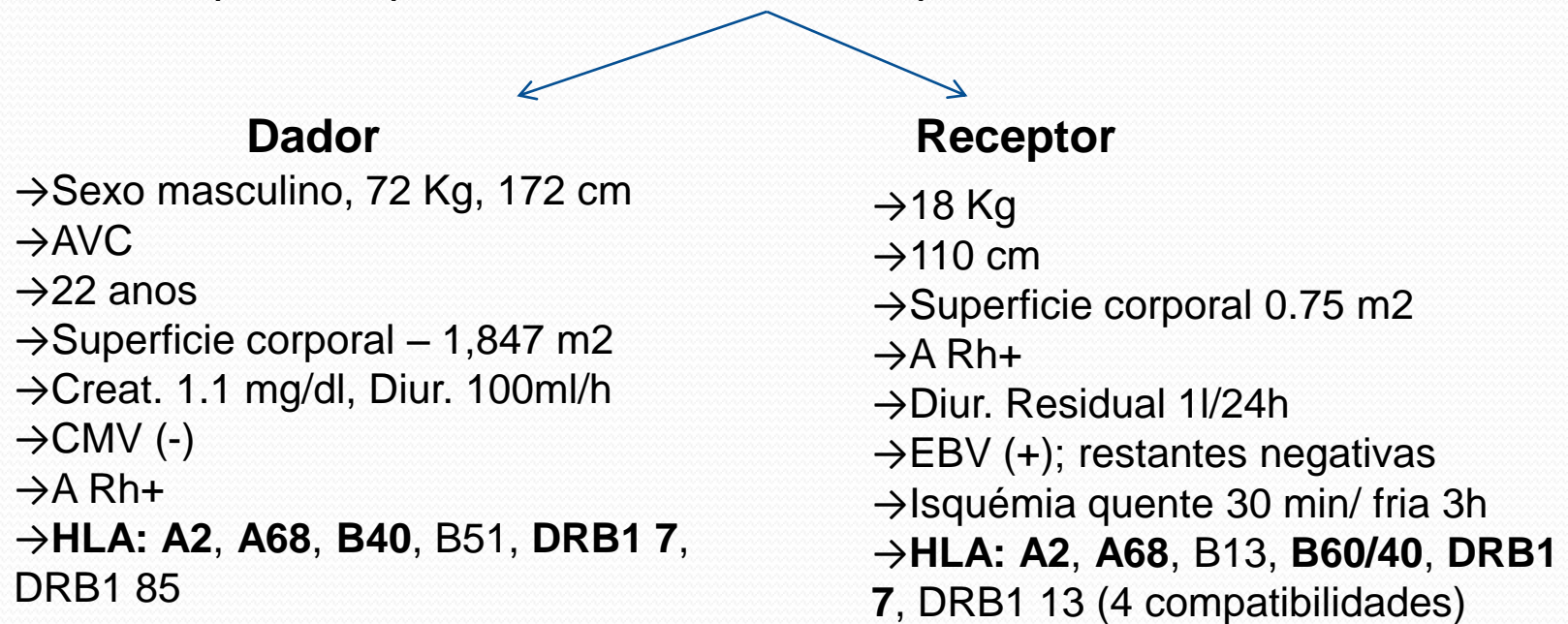
✓ Uma vez que estava clinicamente estável e sem recuperação da função renal, inicia-se processo de transplante

## 19 de Setembro de 2009

- Internada electivamente para transplante renal
- Programada transplantação de dador vivo (mãe)

## 20 de Setembro 2009

9 meses após a sépsis foi submetida a transplante renal de dador cadáver



## Monitorização pós-transplante

- Diurese Imediata
- 2 dias na UCIPED (estável)
- Internada na Nefrologia Pediátrica com diurese de 4 ml/Kg/h
  
- ECO e ECO-Doppler ao rim transplantado →
  - Com permeabilidade vascular
  - Sem alterações relevantes

**ALTA**

**09 de Outubro de 2009**

## Plano terapêutico

- Imunossupressão
- Profilaxia infecciosa
- Dieta normocalórica sem sal acrescentado
- Reforço hídrico para 2000 ml/dia

## Follow-up

- Controlo da função renal
- Crescimento
- Densidade óssea
- Diabetes
- HTA
- **Adesão à terapêutica imunossupressora**

## Prognóstico

- Esperança média de vida inferior à da população geral
- Esperança média de vida do enxerto: de 15 a 20 anos (variável)

