



Caso Clínico de Pediatria

Regente: Prof. Doutor Paulo Magalhães Ramalho

Assistente: Dra. Celeste Barreto

Autores: Almeida, P.; Andrade, J. P.; Batista, F.; Carmenates, S.; Cunha, J.; Gordinho, A.; Mirabent, M.
Moura, C. M.; Reis, A.; Rodrigues, A.;

Identificação
Antecedentes

Nome: M.U.C.
Data de nascimento: 21/09/2003
Sexo: Masculino
Raça: Indiana
Naturalidade: Lisboa
Residência: Lisboa

História da
Doença Actual

Exame Objectivo

Hipóteses
Diagnósticas

Data de internamento: 16 de Novembro de 2009

Motivo de internamento: Pneumonia, hipoxémia

Exames
Complementares

A.F.: irrelevantes
A. P.: - Hidronefrose bilateral
Sem intercorrências neonatais
- Eczema atópico
Bom desenvolvimento PM e EP
PNV actualizado

Diagnóstico

Tratamento

Identificação
Antecedentes

História da
Doença Actual

Exame Objectivo

Hipóteses
Diagnósticas

Exames
Complementares

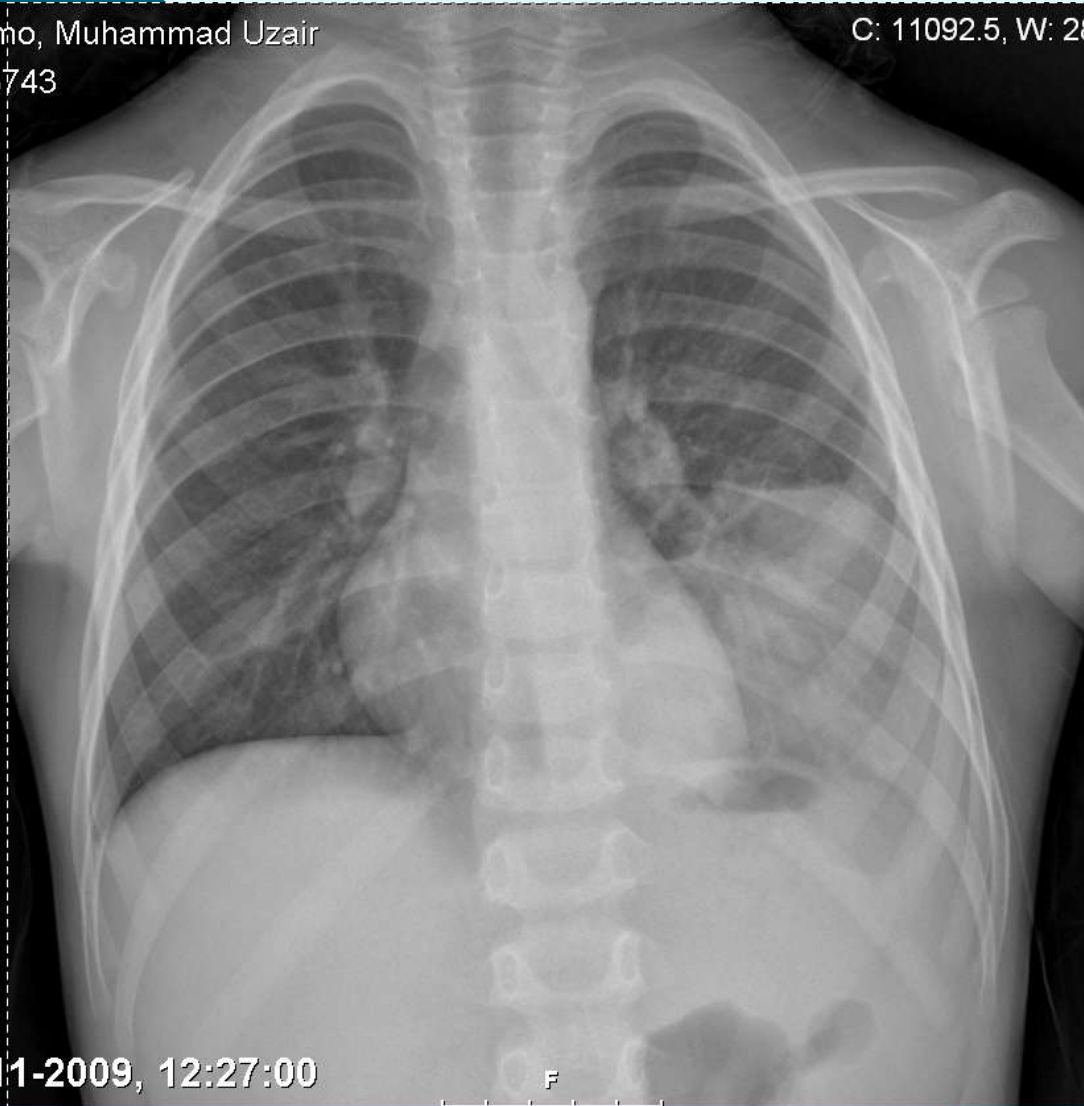Diagnóstico

Tratamento

Car Carimo, Muhammad Uzair
102 1023743

C: 11092.5, W: 28026.0, 10.0

Febr
arre
Toss
expe
abur
colo
Nega
diar



☺ ☐ ☐

R
a a
2
va,
eia

18.10-11-2009, 12:27:00

F

A2 A1

dro

Reavaliação

Internamento para
esclarecimento do quadro.

Identificação
Antecedentes

D4 - Criança vigil, colaborante, orientada o espaço e no tempo.

História da
Doença Actual

Boa vitalidade, bom estado de nutrição.

Fácies incaracterística.

Eupneico

FC: 93 bpm

sO₂: 98%

Temperatura: 36,2 °C

Exame Objectivo

Hipóteses
Diagnósticas

Tórax:

- Configuração normal, simétrico

- Respiração tóraco-abdominal

- Sem tiragem

- Vibrações vocais ↑ no 1/3 inferior do hemitórax esquerdo

Exames
Complementares

- MV abolido no 1/3 inferior do hemitórax esquerdo

Diagnóstico

Tratamento

Pele:

- Lesões de coceira difusas nos membros inferiores

Identificação
Antecedentes

História da
Doença Actual

Exame Objectivo

Hipóteses
Diagnósticas

Exames
Complementares

Diagnóstico

Tratamento

Pneumonia Recorrente (sem resolução radiológica)

Identificação
Antecedentes

História da
Doença Actual

Exame Objectivo

Hipóteses
Diagnósticas

Exames
Complementares

Diagnóstico

Tratamento

Hemograma	16/11/2009	Valor Referencia
Hemoglobina	9,2 g/dl	11,5 - 15,5
Hematócrito	28,2%	35,0 - 45,0
VGM	60,3 fL	77,0 - 95,0
HGM	19,6 pg	25,0 - 33,0
Leucócitos	11,44 x 10 ⁹ /L	5,0 - 13,0
Neutrófilos	8,27 x 10 ⁹ /L	2,0 - 8,0
Bioquímica		
PCR	11,8 mg/dL	<0,5
pH+Gases		
pH	7,446	7,35 - 7,45
pCO2	30,4 mmHg	35,0 - 45,0
pO2	48,5 mmHg	75,0 - 100
SatpO2	86,4%	92,0 - 98,5
HCO3	22,3 mmol/L	22 - 26
Estudo virológico		
Influenza A (H1N1)	negativo	

Identificação
Antecedentes

História da
Doença Actual

Exame Objectivo

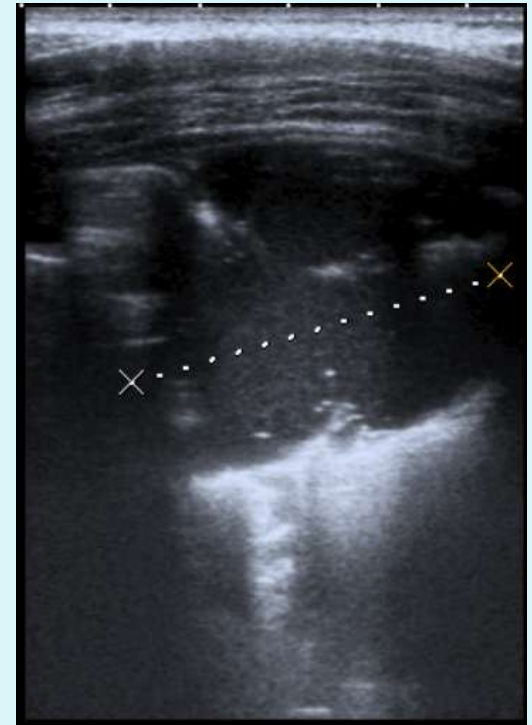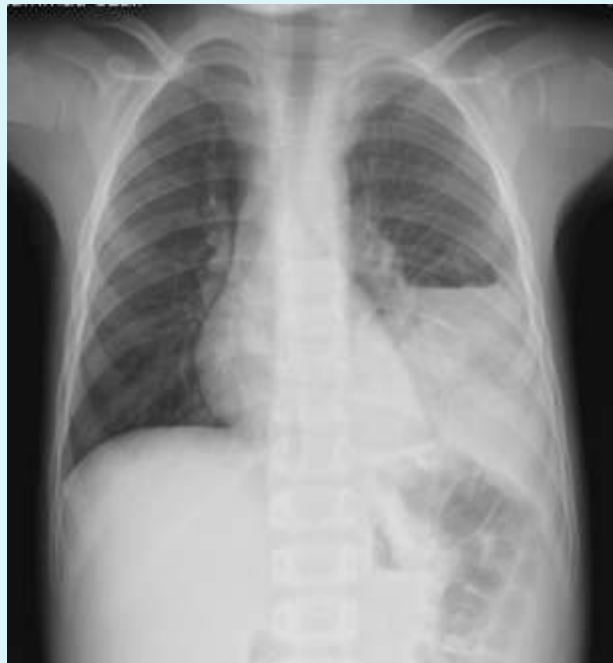Hipóteses
Diagnósticas

Exames
Complementares

Diagnóstico

Tratamento

“Alteração da metade inferior do pulmão esquerdo, que é heterogéneo e ecogénico, com múltiplas imagens quísticas com líquido “não puro”, sendo a maior imagem quística na vertente superior, com líquido e gás, com cerca de 4,5cm de maior diâmetro; estes aspectos traduzem eventual malformação quística congénita complicada de infecção. Não há derrame pleural.”



**Identificação
Antecedentes**

**História da
Doença Actual**

Exame Objectivo

**Hipóteses
Diagnósticas**

**Exames
Complementares**

Diagnóstico

Tratamento

Malformação Quística Adenomatosa

Identificação
Antecedentes

História da
Doença Actual

Exame Objectivo

Hipóteses
Diagnósticas

Exames
Complementares

Malformação
Quística
Adenomatosa

Tratamento

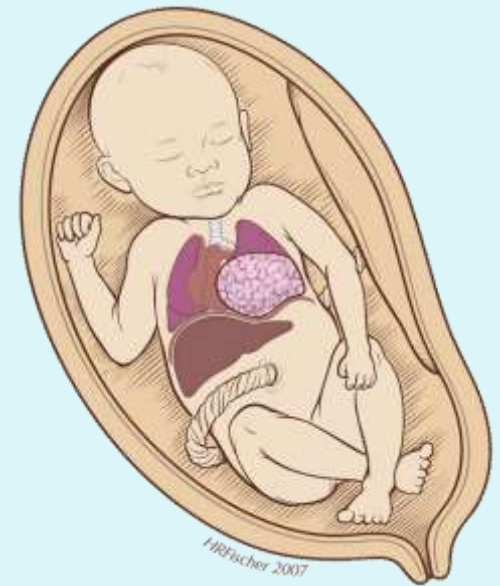- Lesão hamartomatosa → paragem da maturação bronquiolar

- Sobrecrescimento de estruturas pulmonares
- Tamanho ou distribuição variáveis

- Cromossoma 18

- Associação: sequestros pulmonares, quistos broncogénicos

- É a mais frequente das malformações quísticas
- 1º ano de vida
- Sem predomínio racial
- Sexo masculino



Identificação
Antecedentes

História da
Doença Actual

Exame Objectivo

Hipóteses
Diagnósticas

Exames
Complementares

Malformação
Quística
Adenomatosa

Tratamento

Padrões Histológicos

Tipo 1	Tipo 2	Tipo 3
Macroquístico	Microquístico	Lesão Sólida
Epitélio Pseudoestratifica do ciliado	Pior prognóstico	Estruturas semelhantes a bronquíolos
>2cm		Epitélio Cubóide ciliado/não ciliado
Melhor prognóstico		Pior prognóstico/Incompa tível com a vida

Identificação
Antecedentes

História da
Doença Actual

Exame Objectivo

Hipóteses
Diagnósticas

Exames
Complementares

Malformação
Quística
Adenomatosa

Tratamento

Manifestações Clínicas

- < 1 ano
 - Geralmente como SDR
- > 1 ano
 - Infecções de repetição
 - Hemoptise
 - Pneumotórax
 - Piopneumotórax
 - Hemopneumotórax
 - Hipertensão pulmonar
 - Desvios do mediastino

Identificação
Antecedentes

História da
Doença Actual

Exame Objectivo

Hipóteses
Diagnósticas

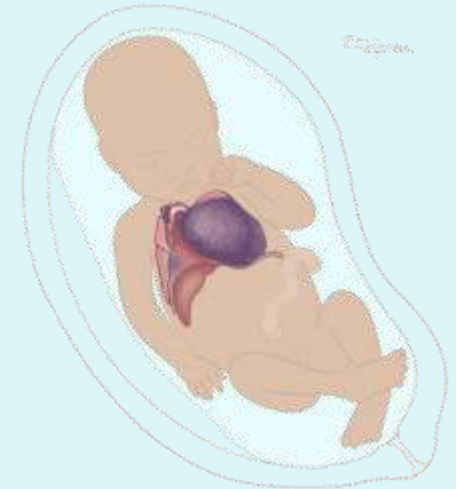
Exames
Complementares

Malformação
Quística
Adenomatosa

Tratamento

Diagnóstico

- ECO
- Telerradiografia Tórax
- TC



Complicações e Prognóstico

- Regressão / Hidrópsia fetal
- Lesões microquísticas
- Desvio mediastínico
- Carcinoma bronquíolo-alveolar
- Rabdomyosarcoma
- Blastoma pulmonar

Identificação
Antecedentes

História da
Doença Actual

Exame Objectivo

Hipóteses
Diagnósticas

Exames
Complementares

Malformação
Quística
Adenomatosa

Confirmação
Diagnóstica

Tratamento

TC

- Após resolução do quadro infeccioso agudo

Identificação
Antecedentes

História da
Doença Actual

Exame Objectivo

Hipóteses
Diagnósticas

Exames
Complementares

Malformação
Quística
Adenomatosa

Confirmação
Diagnóstica

Tratamento

Seguimento na Consulta de Pneumologia Pediátrica