

DOR ABDOMINAL CIRÚRGICA

Departamento da Criança e da Família

Serviço de Pediatria - Unidade de Cirurgia Pediátrica

Director: Prof. Doutor Gomes Pedro

Faculdade de Medicina de Lisboa

Regente da Disciplina Pediatria II: Prof. Doutor Paulo M. Ramalho

Miroslava Gonçalves
miroslavag2@hotmail.com

Hospital St. Maria

DOR ABDOMINAL CIRÚRGICA

- A dor abdominal nas crianças é um sintoma frequente dum largo espectro de patologias abdominais e extra-abdominais, algumas das quais são mais frequentes em grupos etários específicos.
 - Lesões intra-abdominais cirúrgicas
 - Lesões intra-abdominais médicas
 - Lesões extra-abdominais

DOR ABDOMINAL CIRÚRGICA

DIAGNÓSTICO

- ✓ Anamnese cuidadosa
- ✓ Exame físico rigoroso e sistemático
 - Objectivação da dor
 - Postura
 - Exame abdominal
 - Toque rectal
 - Genitais
- ✓ Exames complementares

DOR ABDOMINAL CIRÚRGICA

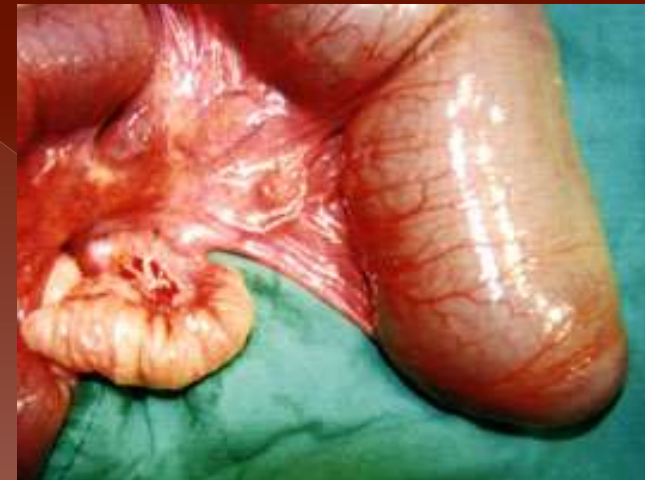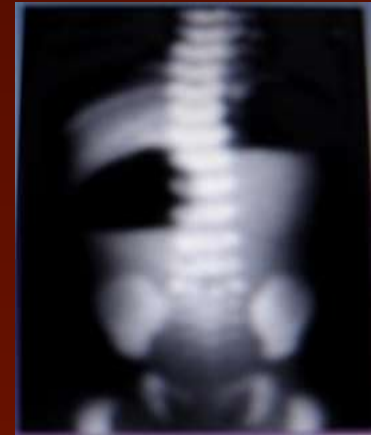I – Período neonatal

- ❖ Problemas alimentares, infecções, hipertensão craniana, malformações das vias urinárias, doenças metabólicas, alergias gastrointestinais, pilorospasmo...
- ❖ Patologia cirúrgica – ATRÉSIAS E ESTENOSES INTESTINAIS, D. Hirschsprung, malrotação, ileus meconial

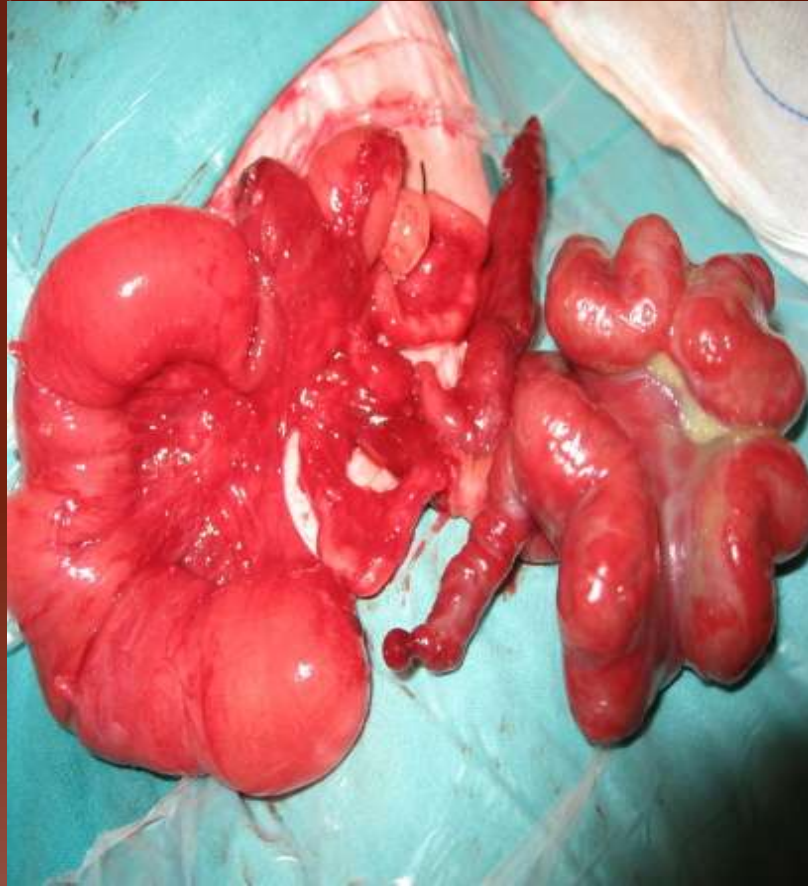DOR ABDOMINAL CIRÚRGICA

ATRÉSIA INTESTINAL

- ✓ Acidentes vasculares mesentéricos intra-uterinos (11 semanas)
- ✓ D.P.N.
- ✓ Clínica:
 - vômitos biliosos
 - distensão abdominal
 - icterícia
 - eliminação de mecônio
- ✓ Rx simples do abdómen em pé
- ✓ Terapêutica cirúrgica



DOR ABDOMINAL CIRÚRGICA



DOR ABDOMINAL CIRÚRGICA

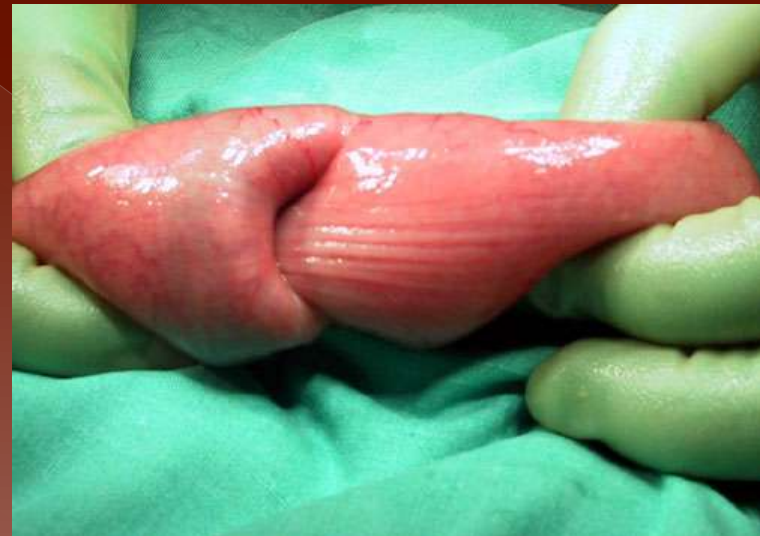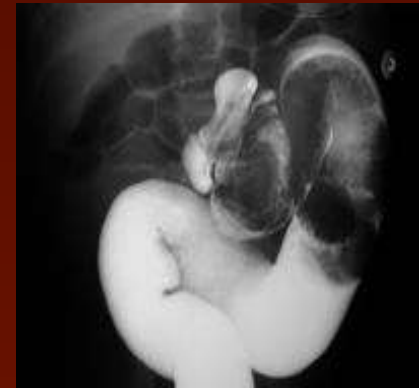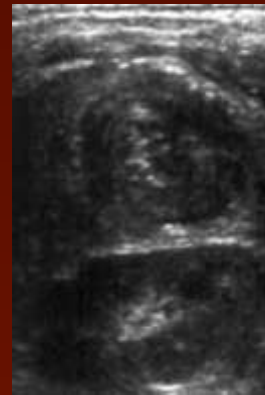II – 3 aos 18 meses

- ❖ Obstipação
- ❖ Enterocolite necrosante inespecífica
- ❖ INVAGINAÇÃO INTESTINAL
- ❖ Apendicite aguda
- ❖ ...

DOR ABDOMINAL CIRÚRGICA

INVAGINAÇÃO INTESTINAL

- ✓ Sexo masculino entre os 4 e 12 meses
- ✓ Etiologia desconhecida
- ✓ Clínica : - tríade clássica
- ✓ Diagnóstico ecográfico
- ✓ Terapêutica:
 - ✓ Médica
 - ✓ Cirúrgica



DOR ABDOMINAL CIRÚRGICA

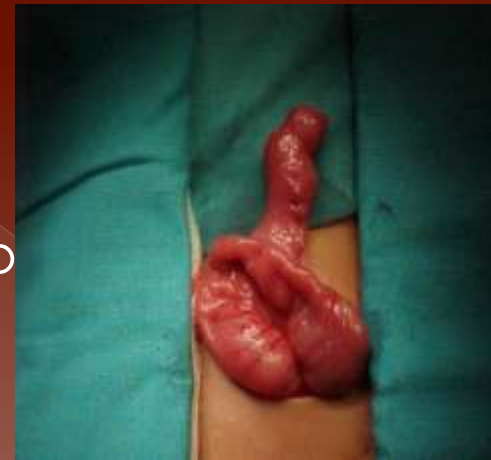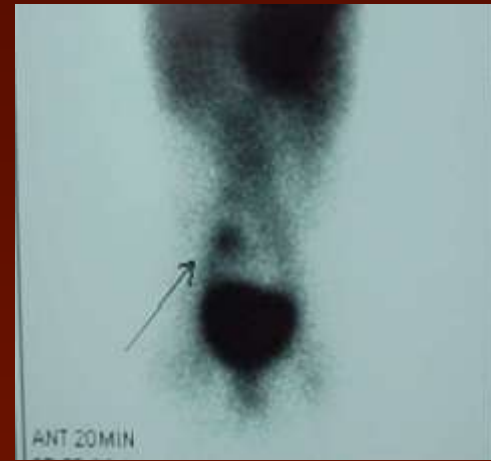III – 18 meses aos 5 anos

- ❖ Gastroenterites inespecíficas
- ❖ COMPLICAÇÕES DE D. MECKEL
- ❖ Obstipação
- ❖ Apendicite aguda

DOR ABDOMINAL CIRÚRGICA

D. MECKEL

- ✓ Falha de regressão do canal onfalmesentérico
- ✓ Bordo anti-mesentérico do íleon distal
- ✓ Clínica: - hemorragia
- obstrução
- inflamação
- ✓ Diagnóstico - cintigrafia com tecnésio radioactivo
- ✓ Terapêutica cirúrgica



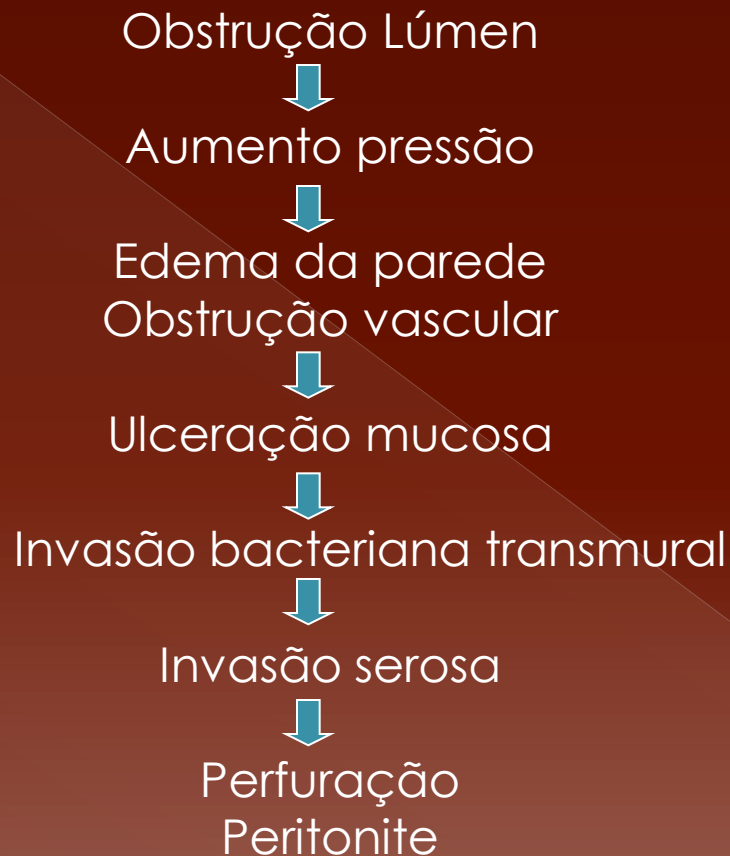
DOR ABDOMINAL CIRÚRGICA

IV - 5 aos 12 anos

- ❖ Gastroenterite inespecífica
- ❖ Obstipação
- ❖ APENDICITE AGUDA
- ❖ Causas funcionais

DOR ABDOMINAL CIRÚRGICA

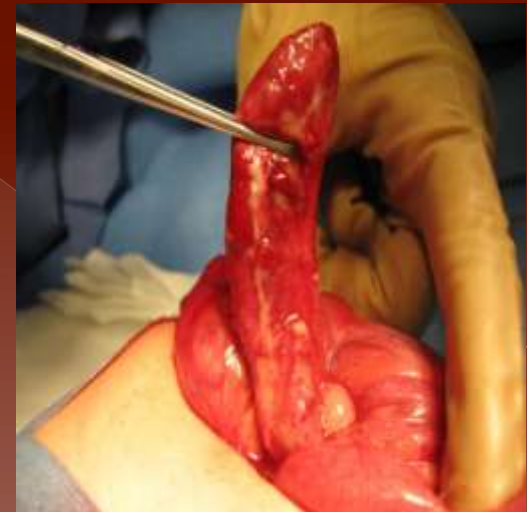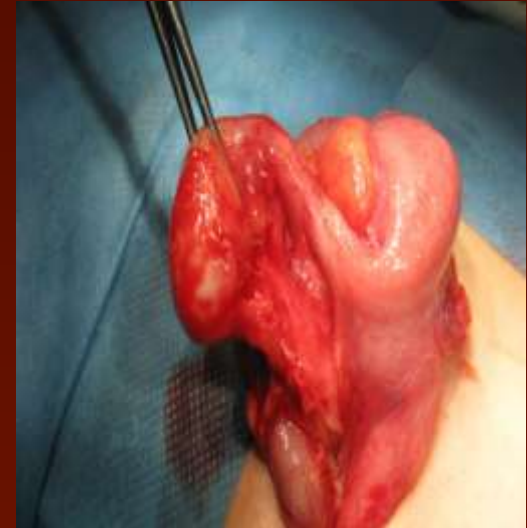Fisiopatologia



DOR ABDOMINAL CIRÚRGICA

APENDICITE AGUDA

- ✓ Clínica: - dor abdominal
 - anorexia
 - náuseas e vômitos
- ✓ Exame objetivo:
 - dor à palpação
 - contractura involuntária ou rigidez
- ✓ Laboratorialmente:
 - leucocitose com neutrofilia
 - PCR
- ✓ Terapêutica cirúrgica

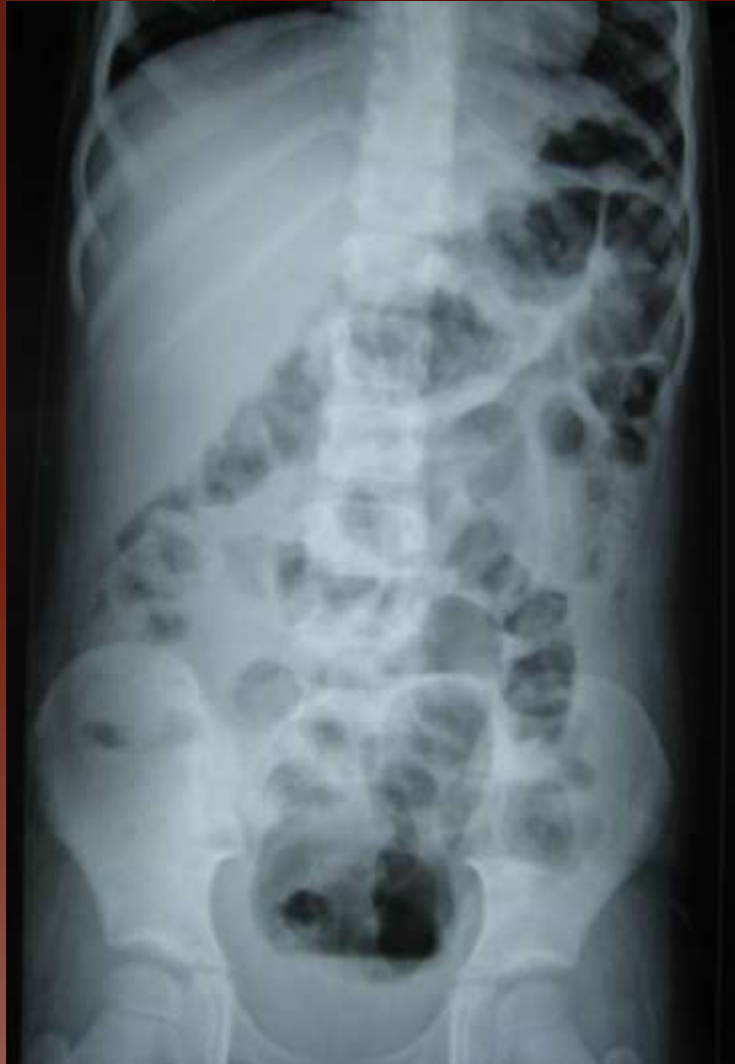

DOR ABDOMINAL CIRÚRGICA

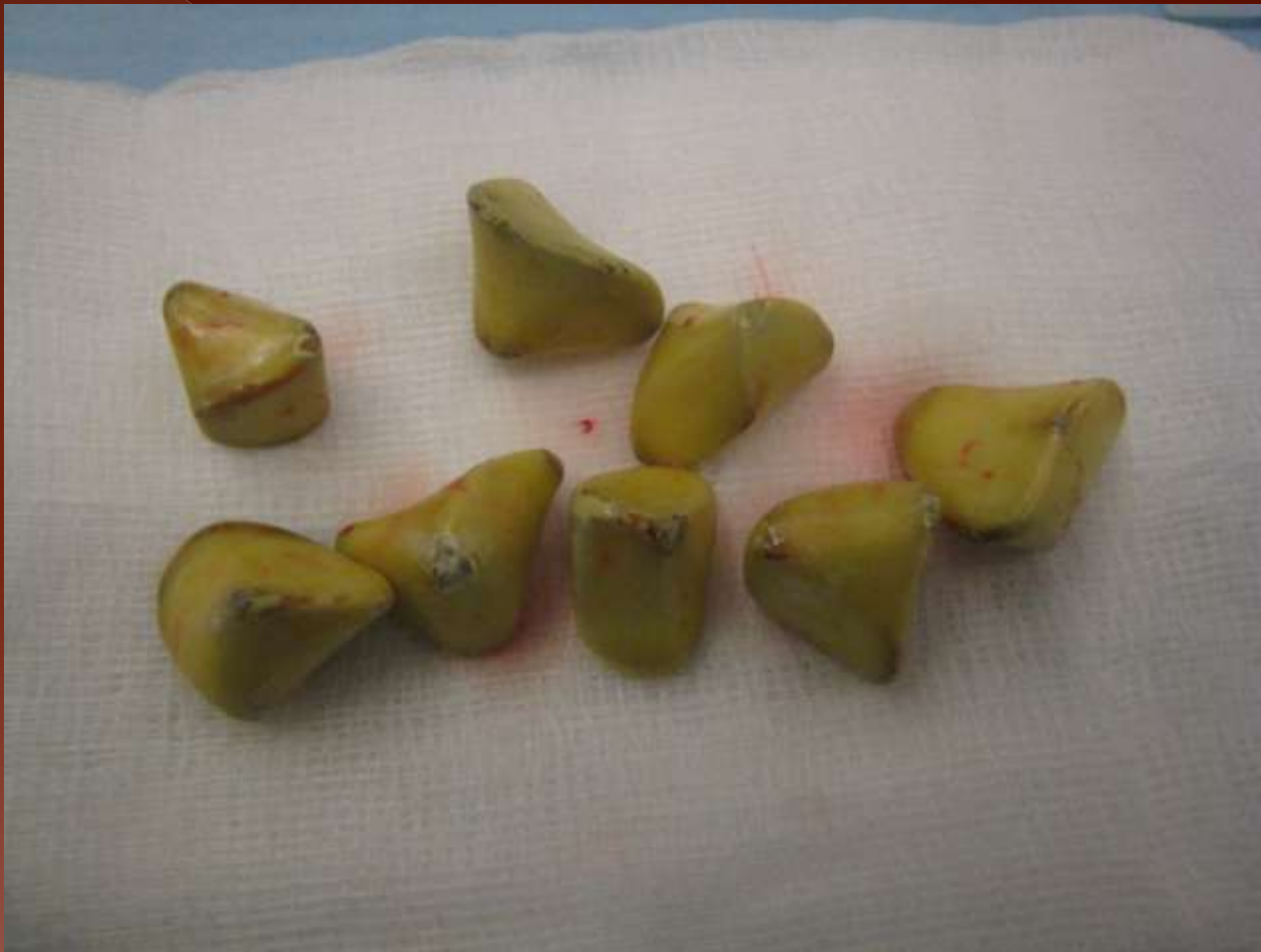V – Adolescência

- ❖ Apendicite aguda
- ❖ Obstipação
- ❖ Gastroenterites
- ❖ Causas funcionais
- ❖ Sexo feminino – transtornos menstruais, ruptura de folículo, torção de anexo.

DOR ABDOMINAL CIRÚRGICA



DOR ABDOMINAL CIRÚRGICA



DOR ABDOMINAL CIRÚRGICA

CONCLUSÕES I

- A dor abdominal é uma queixa de apresentação comum nas crianças, sendo manifestação de uma grande variedade de processos patológicos desde benignos a graves.
- No abdómen agudo cirúrgico geralmente a dor precede o vômito, enquanto o reverso é verdade nas condições médicas.
- Existem sinais que sugerem abdómen agudo cirúrgico; de salientar, contractura abdominal involuntária ou rigidez, distensão abdominal importante, sensibilidade abdominal marcada e dor à descompressão.

DOR ABDOMINAL CIRÚRGICA

CONCLUSÕES II

- Se o diagnóstico não é claro após a avaliação inicial a observação repetida pelo mesmo observador é frequentemente importante.
- Os exames complementares, nomeadamente a ecografia, podem ajudar no diagnóstico, mas tal como o nome indica são complementares.
- A clínica é mandatória para a decisão cirúrgica.